



Pesquisa Brasileira em Odontopediatria e
Clínica Integrada

ISSN: 1519-0501

apesb@terra.com.br

Universidade Federal da Paraíba
Brasil

Coelho Goiato, Marcelo; Castelleoni, Luciana; dos Santos, Daniela Micheline; Gennari Filho,
Humberto; Govçalves Assunção, Wirley
Lesões Orais Provocadas Pelo Uso de Próteses Removíveis
Pesquisa Brasileira em Odontopediatria e Clínica Integrada, vol. 5, núm. 1, janeiro-abril, 2005, pp. 85-
90
Universidade Federal da Paraíba
Paraíba, Brasil

Disponível em: <http://www.redalyc.org/articulo.oa?id=63750114>

- Como citar este artigo
- Número completo
- Mais artigos
- Home da revista no Redalyc

redalyc.org

Sistema de Informação Científica
Rede de Revistas Científicas da América Latina, Caribe, Espanha e Portugal
Projeto acadêmico sem fins lucrativos desenvolvido no âmbito da iniciativa Acesso Aberto

Lesões Orais Provocadas Pelo Uso de Próteses Removíveis

ORAL INJURIES CAUSED BY THE USAGE OF REMOVABLE PROSTHESIS

Marcelo Coelho GOIATO*

Luciana CASTELLEONI**

Daniela Micheline dos SANTOS**

Humberto GENNARI FILHO***

Wirley Govçalves ASSUNÇÃO*

RESUMO

Este estudo teve como propósito verificar os principais tipos de lesões que acometem a cavidade oral, decorrente do uso de próteses mal adaptadas ou má higienizadas pelo paciente, em resposta principalmente a uma orientação inadequada do cirurgião dentista. Observa-se que as lesões mais citadas pelos autores, como as estomatites, as úlceras traumáticas e as hiperplasias, poderiam ser evitadas se após a instalação da prótese o profissional realizasse um ajuste adequado, orientasse o paciente quanto às técnicas de higienização e o acompanhasse, realizando controles periódicos.

ABSTRACT

The aim of this study was to verify the main kind of lesions that happens in the oral cavity, because of the use of bad adapted prosthesis or bad higienized by the patient, caused for an inadequate orientation given by the dentist. The more cited lesions, like stomatitis, traumatic ulcers and hyperplasies, could be avoided if after the insertion of the prosthesis, the professional made a adequate adjust, taught higienization techniques to the patient and made periodic controls.

DESCRIPTORES

Patologia bucal; Lesões, Prótese dentária; Iatrogenia.

DESCRIPTORS

Oral Pathology; Wounds and injuries; Prosthesis; Iatrogenesis.

* Professor Assistente Doutor do Departamento de Materiais Odontológicos e Prótese da Faculdade de Odontologia de Araçatuba UNESP.

** Alunas do Curso de Graduação da Faculdade de Odontologia de Araçatuba UNESP.

*** Professor Titular do Departamento de Materiais Odontológicos e Prótese da Faculdade de Odontologia de Araçatuba UNESP.

INTRODUÇÃO

Atualmente, na prática odontológica, é comum observarmos lesões orais decorrentes do uso de próteses iatrogênicas ou até mesmo de uma inadequada orientação do paciente pelo cirurgião dentista quanto ao uso e higienização dessas próteses.

Souza et al. (1996) afirmaram que ao planejar e confeccionar uma prótese, o dentista deve se preocupar com diversos fatores dentre os quais a função da articulação têmporo-mandibular, a tonicidade da musculatura, saúde da mucosa oral, higiene oral e da prótese, tamanho e forma do rebordo alveolar, distribuição das forças mastigatórias, espaço intermaxilar, condições oclusais, adaptação e extensão da prótese, condições sistêmicas do paciente, defeitos das margens cervicais, presença de áreas pontiagudas.

De acordo com Leles et al. (1999), o tratamento protético não elimina a possibilidade de que novos problemas possam ocorrer sobre os elementos biológicos e protéticos envolvidos. Para a maioria dos cirurgiões dentistas, grande parte do interesse pelo paciente termina quando é concluído o tratamento, o que compromete o prognóstico do trabalho executado e influi negativamente na manutenção da saúde bucal do paciente (WENDT, 1985).

Segundo Turano e Turano (2002), existem lesões decorrentes de um incorreto planejamento de próteses como, a queilite angular e traumas da articulação têmporo-mandibular e da musculatura do sistema estomatognático, causados por erros no estabelecimento da dimensão vertical ou ainda, por ajustes oclusais insuficientes.

A úlcera traumática é uma das lesões mais frequentes da mucosa bucal, que apresenta uma etiologia variada, mas a resultante de procedimentos profissionais de natureza iatrogênica é a causa mais comum em pacientes portadores de prótese total mucosuportada (KENG, 1979).

Goiato et al. (2002) afirmaram que pacientes idosos, por apresentarem uma série de características bucais e sistêmicas peculiares como rebordo alveolar reduzido, mucosa menos resiliente, tecido muscular em degeneração, exigem maior precisão na adaptação de suas próteses aos tecidos. Além disso, sabe-se que com o avanço da idade ocorre uma diminuição da secreção salivar do paciente (xerostomia), que pode causar dor ou sensação de queimação na boca dificultando a deglutição, a fala e a mastigação, ocasionando também diminuição do paladar, aderência da língua na base da prótese, falta de retenção, e ainda colaborar com formação de lesões na cavidade oral (MAC ENTTE, 1993).

Dessa forma, este estudo tem como objetivo

próteses removíveis, alertando os profissionais de odontologia quanto aos cuidados que devem ter ao planejar, confeccionar e instalar uma prótese, além da importância de uma orientação adequada do paciente quanto a higienização e uso dessas próteses.

REVISÃO DE LITERATURA

Budtz-Jorgensen (1981) citou que em associação ao trauma, a má higienização da prótese age como fator predisponente a candidíase, na qual o desenvolvimento do parasita depende das condições gerais de saúde do hospedeiro.

Feltrin et al. (1987) analisaram as condições da mucosa bucal de 100 pacientes portadores de próteses totais mucosuportadas e revelaram a presença de vários tipos de lesões distribuídas em diversos locais da cavidade bucal. As lesões mais encontradas relacionadas com o uso de próteses totais foram hiperplasia fibrosa inflamatória, estomatite por prótese, úlceras traumáticas, rebordos flácidos, hiperplasia papilomatosa inflamatória, candidose, áreas de compressão, reabsorção óssea acentuada, hiperqueratose e queilite angular.

Paranhos et al. (1991) analisaram as condições bucais de 112 pacientes portadores de prótese total. Observaram que, desse total, apenas 18 pacientes receberam orientações do cirurgião dentista sobre a necessidade e os meios de promover a higienização.

Conti et al. (1991) afirmaram que o sucesso de uma prótese parcial fixa está diretamente relacionado com as etapas clínicas e laboratoriais de confecção da prótese juntamente com a co-participação do paciente realizando uma boa higienização.

Gonçalves et al. (1995) analisaram a prevalência das lesões de mucosa bucal, causadas pelo uso de próteses removíveis e dentre as lesões encontradas destacaram-se as candidoses, as hiperplasias inflamatórias e as úlceras traumáticas. Observaram ainda que a ocorrência dessas lesões estava associada à desinformação dos pacientes quanto às normas de higiene e ao uso adequado das próteses, no que se refere à frequência, tempo de uso e desinformação.

Navarro et al. (1995) afirmaram que profissionais da área odontológica estão familiarizados com algumas lesões associadas à utilização de próteses. Dentre essas lesões, estão enquadradas as hiperplasias, as quais têm preocupado bastante inúmeros estudiosos principalmente no que concerne à sua evolução, à relação existente com as próteses mal adaptadas e aos artifícios utilizados para obtenção de retenção, especialmente a chamada "câmara de

Souza et al. (1996) referiram em seus estudos que a prótese total deve preencher os requisitos estéticos, funcionais, fonéticos e de conforto. Afirmam que para tanto o profissional deve-se empenhar em cada etapa da confecção do aparelho protético, permitindo assim a manutenção da saúde bucal, que nos pacientes idosos é importante e objetiva a manutenção da mastigação apropriada, da digestão, da fala, da aparência e do bem estar psicológico.

Zanetti et al. (1996) relataram a presença de lesões na mucosa bucal em pacientes portadores de próteses parciais removíveis e observaram que as lesões mais freqüentes nesses pacientes eram as estomatites, as hiperplasias papilares inflamatórias e as úlceras traumáticas.

Costa et al. (1997) afirmaram que as próteses podem contribuir para o início de determinadas patologias bucais, dependendo de procedimentos do dentista, do laboratório e do paciente.

Frare et al. (1997) em seus estudos avaliaram uma população de baixa renda na qual a maioria fazia uso de próteses removíveis e observaram que grande número desses pacientes era portadores de candidíase, periodontite severa e hiperplasia no palato devido ao uso de prótese total com câmara de sucção.

Reis et al. (1997) citaram alguns fatores de risco de câncer na cavidade oral (fumo e álcool) e relaciona estes fatores com diversos determinantes adicionais, dentre esses as irritações mecânicas crônicas produzidas por aparelhos protéticos mal adaptados.

Coelho e Zucoloto (1998) relataram que a hiperplasia fibro-epitelial inflamatória (HFI) ocorre em decorrência de estímulos irritativos traumáticos sobre a mucosa, ao redor de próteses totais ou parciais mal-adaptadas. Afirmam também que a incidência de displasia na HFI pode ser condição predisponente a malignização na ação de carcinógenos que estão sempre presentes na cavidade oral.

Leles et al. (1999) verificaram o efeito da prótese parcial removível nos hábitos de higiene oral e na condição dental e periodontal de 30 indivíduos e revelaram que a prótese parcial removível tem efeito negativo sobre a manutenção da saúde bucal em relação à formação de placa, desenvolvimento de inflamação gengival e aumento da profundidade de sulco.

Todescan et al. (2001) citaram que muitos dos problemas relacionados com o uso de próteses aparecem algum tempo após a instalação, sendo consequência da ação destrutiva de aparelhos protéticos mal confeccionados.

Goiato et al. (2002) analisaram as condições intra e extra-orais favoráveis para o sucesso da confecção de próteses totais. Uma amostra geriátrica de 242 pacientes portadores de próteses totais foi avaliada

quanto a diversos fatores, entre eles condições e resiliência da mucosa, aumento volumétrico do túber e saliva. Como resultado observou-se que grande porcentagem dos pacientes apresentava prognóstico favorável à confecção de próteses totais.

Grecca et al. (2002) relacionaram o uso de próteses com o aparecimento de lesões orais em 30 pacientes usuários de prótese total e constataram a existência de candidíase, hiperplasias mucogengivais e úlceras traumáticas em 84% dos indivíduos que possuíam próteses com adaptação insatisfatória.

Braga et al. (2002) com o objetivo de caracterizarem as condições das próteses, realizaram um trabalho com idosos usuários de próteses totais e verificaram que mais de 50% desses pacientes estavam insatisfeitos com os seus aparelhos protéticos devido principalmente a falta de estabilidade, ineficiência na mastigação e os traumas proporcionados por esses aparelhos.

Turano e Turano (2002) referiram que fatores sistêmicos como diabetes, infecções por fungo ou ainda deficiências vitamínicas nutricionais, podem influenciar no tratamento com o uso de Prótese, Levando Ao Aparecimento De Algumas Lesões.

Brunetti e Montenegro (2002) citaram que alguns autores procuram relacionar os traumatismos crônicos de origem protética como possíveis agentes causais do câncer bucal. No entanto eles acreditam que é pouco provável que os traumatismos crônicos de baixa intensidade sejam fator etiológico do câncer na boca.

Silva et al. (2003) afirmaram que é de suma importância à atuação do profissional na educação e motivação do paciente enfatizando a necessidade de realizar e manter uma higiene correta da cavidade bucal, incluindo as próteses e regiões edêntulas adjacentes.

Franzon Filho (2003) afirmou que são imprescindíveis os cuidados inerentes à confecção das próteses, a fim de que possibilite um adequado controle da placa bacteriana, de tal forma que estas próteses possam integrar-se biologicamente não comprometendo a longevidade dos dentes suportes.

Rebellato Jr. (2003) afirmou que as lesões necróticas no palato duro induzidas por aparelhos dentomucossurpotados são provavelmente sialometaplasias necrosantes de natureza iatrogênica com relação causa-efeito estabelecida. Neville et al. (2004) relataram a presença de hiperplasia papilar inflamatória sob a base de dentadura principalmente na região de palato duro.

DISCUSSÃO

Motivam seu emprego na reabilitação do paciente, visando estética, função, fonética e conforto, podem, devido à instalação de próteses mal adaptadas (Figuras 1 e 2) e a falta de orientação do paciente, afetar de forma adversa o prognóstico final do tratamento, com o aparecimento, por exemplo, de lesões orais.

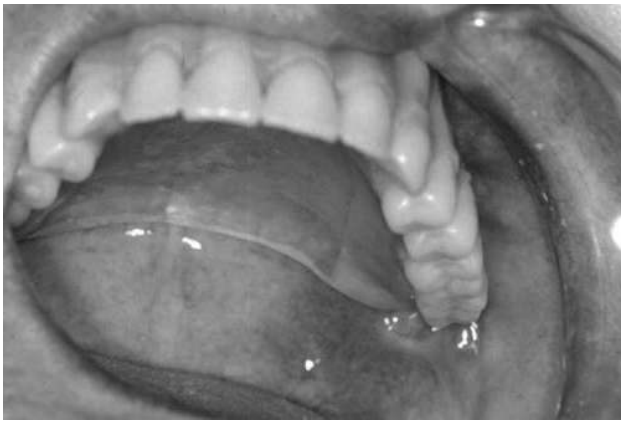

Figura 1- Prótese total superior mal adaptada.

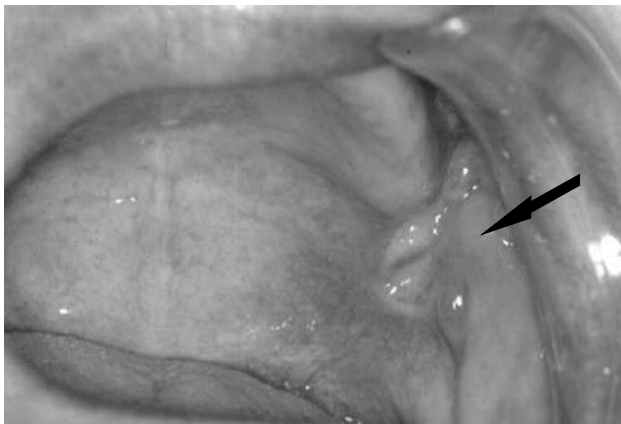


Figura 2 - A seta indica a lesão provocada pela prótese mal adaptada.

A literatura nos revela uma variada gama de lesões da mucosa bucal que podem aparecer em associação ao uso de próteses removíveis, sendo as hiperplasias, as estomatites, as úlceras traumáticas, as lesões periodontais e as candidoses as mais frequentes.

A etiopatogenia das hiperplasias fibro-epiteliais inflamatórias (HFI) pode estar associada à inserção de novas próteses mal adaptadas, com bordas cortantes, que exercem pressão excessiva no sulco vestibular ou próximo a este. As hiperplasias inflamatórias também podem ser ocasionadas por próteses totais imediatas,

em que a área de alívio na região cirúrgica aumenta rapidamente devido à cicatrização do alvéolo e a reabsorção óssea da crista alveolar, provocando a desadaptação da prótese (BUCHNER; HELFT, 1979).

A hiperplasia papilar inflamatória que acomete geralmente palato duro possui patogênese incerta, embora pareça estar relacionada com maior frequência, a prótese desadaptada, má higienização e utilização da prótese continuamente. Alguns autores acreditam que esta lesão possa ser um dos componentes da sensação de queimação, que o paciente portador de prótese total sente na boca (NEVILLE et al., 2004).

Ainda indiscriminadamente as câmaras de sucção são utilizadas com intuito de obter retenção da prótese superior na cavidade oral podem levar ao aparecimento de lesões no palato, com proliferação tecidual devido à irritação mecânica existente.

Os traumatismos crônicos, a má adaptação da prótese e relações oclusais insatisfatórias, são alguns fatores predisponentes ao aparecimento de estomatites. Próteses com bordas sobreestendidas e oclusão não balanceada podem levar também ao surgimento de úlceras traumáticas (GONÇALVES et al., 1995).

Alguns autores sugerem a possível transformação maligna de algumas lesões orais provocadas por traumatismos, como por exemplo, a hiperplasia fibro-epitelial inflamatória (COELHO; ZUCOLOTO, 1998). Entretanto Swanson e Spouge (1981) acreditam que investigações clínicas nunca estabeleceram relações significantes. No entanto é sempre recomendável que as iatrogenias sejam corrigidas a fim de evitarem danos ao equilíbrio da saúde na boca (BRUNETTI; MONTENEGRO, 2002).

A própria presença de uma prótese parcial removível pode ser um contribuinte para acelerar problemas periodontais devido ao aumento na formação de placa e retenção alimentar tanto na área grampo-dependente como na área conector maior-tecido gengival (COSTA et al., 1997). No entanto, o aumento do acúmulo de placa bacteriana associada à prótese parece significativo apenas quando o paciente não é convenientemente orientado pelo cirurgião dentista ou os cuidados de higiene do paciente são inadequados (LELES; MELO; OLIVEIRA, 1999).

Em associação ao trauma, a má higienização da prótese age como fator predisponente ao aparecimento de lesões como a candidíase, na qual o desenvolvimento do parasita depende das condições gerais de saúde do hospedeiro. A candidíase, também denominada estomatite por dentadura, é uma condição caracterizada por vários graus de eritema localizados na mucosa estando esta, em contato direto com as bordas de uma prótese superior removível. Comumente os pacientes acometidos por esse tipo de lesão admitem utilizar-se

dentaduras de modo contínuo, removendo-as somente de tempos em tempos (NEVILLE et al., 2004).

Em resumo, a proliferação de tecidos que aparecem no palato é devido à irritação mecânica e também ao acúmulo de detritos alimentares infectados por microrganismos (FELTRIM et al., 1987).

É importante notar que o efeito da prótese removível sobre a saúde bucal é minimizado quando se institui um programa de controle e manutenção periódica do tratamento, aliado à motivação do paciente (LELES; MELO; OLIVEIRA, 1999).

As próteses removíveis que não foram bem adaptadas à condição do rebordo devem ser corrigidas ou substituídas. A avaliação periódica da base da prótese e sua modificação para remover fontes de traumas são importantes para minimizar qualquer potencial de dano. Os problemas de lesões que ocorrem tanto na fibromucosa, quanto nos tecidos periodontais, decorrentes da instalação da prótese, são notados comumente na clínica, quando o paciente faz o seu primeiro retorno (PARANHOS et al., 1991). Por isso que é importante recomendar o retorno desse paciente 24 horas após a instalação das novas próteses para a realização de ajustes na base da resina, aliviando áreas de compressão que podem estar traumatizando a mucosa e, ajustes oclusais para estabelecer uma mastigação eficiente.

O tempo de uso das próteses é outro item que deve ser reforçado, pois para a maioria dos pacientes aquela nova dentição artificial será permanente. Os pacientes devem ser conscientizados que os tecidos da boca, como quaisquer outros, sofrem constantes mudanças que devem ser acompanhadas pelo cirurgião dentista, através de visitas periódicas (GONÇALVES et al., 1995).

A higiene bucal é um dos fatores principais na manutenção da saúde das estruturas estomatognáticas. Cabe ao cirurgião dentista a tarefa de orientar e incentivar o seu paciente à realização da higienização. A higienização bucal e da prótese deve ser detalhadamente explicada ao paciente, não se esquecendo da importância da higienização da língua (GONÇALVES et al., 1995). O uso de escovas próprias para próteses removíveis, com associação de pastilhas efervescentes contendo peróxidos para uma limpeza eficiente associado a higienização intra-oral com uso de escovação, anti-sépticos perfazendo assim uma boa limpeza oral, também na língua evitando a saburra.

O paciente deverá ser orientado quanto a não dormir com as próteses a fim de promover relaxamento e descanso aos tecidos, ao mesmo tempo em que a língua, a saliva, as bochechas e os lábios exercem ação de limpeza (GONÇALVES et al., 1995). O paciente também deverá ser orientado quanto à troca das próteses em

períodos relativamente curtos, para diminuir a presença de lesões, pois quanto mais antiga a prótese, mais desadaptada ela se torna e, quanto maior a desadaptação, mais frequentes as lesões.

RANTANEN et al. (1980), demonstraram que após o tratamento protético, as instruções recebidas e o comportamento positivo do paciente tende a desaparecerem em um curto período de tempo, dessa forma deve-se instituir para cada paciente reavaliações em intervalos periódicos para revisão e reforço da conduta inicial.

CONCLUSÃO

Verificamos, através da literatura, uma variedade de lesões que acometem a cavidade bucal, devido principalmente a presença de próteses mal adaptadas e ineficiência na orientação do paciente pelo profissional.

Desse modo percebe-se que para alcançar o sucesso em um tratamento reabilitador protético é necessário estabelecer um plano de tratamento eficiente seguindo corretamente os passos de confecção e instalação das próteses. Realizar ajustes adequados, orientar e acompanhar o paciente são fatores essenciais no restabelecimento do conforto, da estética e da função do aparelho estomatognático. É de suma importância que o cirurgião dentista oriente o seu paciente quanto ao uso e higienização das próteses instaladas e que, marque sempre que necessários retornos para controle.

REFERÊNCIAS

- BRAGA, S. R. S.; TELAROLLI JÚNIOR, R.; BRAGA, A. S. et al. Avaliação das condições e satisfação com as próteses em idosos da região central do estado de São Paulo (Brasil). **Rev. Odontol. Unesp**, Araçatuba, v. 31, n.1, p. 39-48, jan./jun. 2002.
- BRUNETTI, R. F.; MONTENEGRO, F. L. B. **Odontogeriatric: Noções de interesse clínico**. São Paulo: Artes Médicas, 2002.
- BUCHNER, A.; HELFT, M. Pathologic conditions of the oral mucosa associated with ill-fitting dentures: III Epulis fissuratum and flabby ridge. **Isr J Dent Med**, Tel Aviv, v. 28, n. 2, p. 7-13, 1979.
- BUDTZ-JORGENSEN, E. Oral mucosal lesions associated with the wearing of artificial dentures. **J Oral Pathol Med**, copenhagen, v. 10, n. 2, p. 65-80, April, 1981.
- COELHO, C. M. P.; ZUCOLOTO, S. Hiperplasia fibro-epitelial inflamatória da cavidade oral. **Rev. Assoc Paul Cir Dent**, São Paulo, v. 52, n. 5, p. 383-387, set./out. 1998.
- CONTI, P. C. R.; VALLE, A. L.; FERREIRA, P. M. et al. Avaliação clínica da condição de coroas totais e próteses fixas com mais de um ano de permanência na boca. **Rev Odont USP**, São Paulo, v. 5, n. 1, p. 25-28, jan./jun. 1991.
- COSTA, M. M.; OLIVEIRA, L. F. G.; BRAGA, C. et al. An

próteses removíveis e as iatrogenias evitáveis. **Robrac**, Goiânia, v. 6, n. 21, p.11-13, mar. 1997.

FRARE, S. M.; LIMAS, P. A.; ALBARELLO, F. J. et al. Terceira idade: quais os problemas bucais existentes. **Rev Assoc Paul Cir Dent**, São Paulo, v. 51, n. 6, p. 573-576, set./out. 1997.

FELTRIN, P. P.; ZANETTI, A. L.; MARCUCCI, G. et al. Prótese total muco-suportada. I -Lesões da mucosa bucal. **Rev. Assoc Paul Cir Dent**, São Paulo, v. 41, n. 3, p.150-159, set./out. 1987.

FRANZON FILHO, P. R. **Avaliação das condições periodontais em dentes reabilitados com prótese parcial fixa**. Bauru. 108f. Tese (Mestrado), Faculdade de Odontologia, Universidade de São Paulo, 2003.

GOIATO, M. C.; MIESSI, A. C.; FERNANDES, A. U. R. et al. Condições intra e extra orais dos pacientes geriátricos portadores de prótese total. **PCL**, Curitiba, v. 4, n. 21, p. 380-386, set./out. 2002.

GONÇALVES, L. P. V.; ONOFRE, M. A.; SPOSTO, M. R. et al. Estudo clínico das lesões de mucosa provocadas pelo uso de próteses removíveis. **RBO**, Rio de Janeiro, v. 52, n. 2, p. 9-12, mar./abr. 1995.

GRECCA, K. A. M.; SILVA JÚNIOR, W.; TOMITA, N. E. et al. Uso de próteses totais e lesões em tecidos moles na terceira idade. **PCL**, Curitiba, v. 4, n. 22, p. 496-501, 2002.

KENG, S. B. Denture induced inflamations. **J Singapore Dent**, Singapore, v. 4, n. 1, p. 29-34, May, 1979.

LELES, C. R.; MELO, M.; OLIVEIRA, M. M. M. Avaliação clínica do efeito da prótese parcial removível sobre a condição dental e periodontal de desdentados parciais. **Robrac**, Goiânia, v. 8, n. 25, p. 14-18, ago. 1999.

MAC ENTTE, M. Oral health in old age practical problems and practical solutions. **The Probe**, v. 26, n. 30, p. 116-120, 1992.

NAVARRO, H.; ARAÚJO, N. S. Lesões decorrentes de prótese com câmara de sucção: aspectos clínicos e terapêuticos com comprovação histológica. **RPG**, São Paulo, v. 2, n. 3, p.161-165, jul./set. 1995.

NEVILLE, B. W. et al. **Patologia oral e maxilofacial**. 2. ed. Rio de Janeiro: Guanabara Koogan, 2004.

PARANHOS, H. F. O. et al. Hábitos de higienização de portadores de prótese total. **Rev Paul Odontol**, São Paulo, v. 13, n. 1, p. 11-21, jan./fev. 1991.

RANTANEN, T. et al. Effect of instruction and motivation on dental knowledge and behavior among wearers of partial dentures. **Acta Odontol Scand**, Oslo, v. 38, n. 1, p. 9-15, 1980.

REBELLATO JR., V. **Análise microscópica da sialometaplasia necrosante e a apresentação de uma hipótese sobre suas relações etiopatogênicas, em especial com aparelhos disjuntores palatinos**. Bauru. 114f. Dissertação (Mestrado), Faculdade de Odontologia, Universidade de São Paulo, 2003.

REIS, S. R. A.; LIMA, C. L.; MARCHIONNI, A. M. T. et al. Fatores de risco do câncer da cavidade oral e da orofaringe. I. Fumo, álcool e outros determinantes. **RPG**, São Paulo, v. 4, n. 2, p.127-131, abr./jun. 1997.

SILVA, E. M. M.; SILVA FILHO, C. E.; NEPOMUCENO, V. C. Uma grande descoberta: o prazer que uma higienização bucal correta e bem orientada pode proporcionar. **Rev Odontol Araçatuba**, Araçatuba, v. 24, n. 2, p. 39-42, ago./dez. 2003.

SOUZA, C. P.; TAMAKI, R. Implicações do uso da prótese total na geriatria. **Robrac**, Goiânia, v. 6, n.19, p. 29-31, 1996.

SWANSON, A. E.; SPOUGE, J. D. Traumatic hyperplasia of the gingival-alveolar fibrosis. **J Canad Dent Assoc**, Toronto, v. 47, n. 1, p. 52-56, Jan. 1981.

TODESCAN, R.; SILVA, E. E. B.; SILVA, O. J. **Atlas de prótese parcial removível**. São Paulo: Santos, 2002.

TURANO, J. C.; TURANO, L. M. **Fundamentos da prótese total**. 6.ed. São Paulo: Santos, 2002.

WENDT, D. How to promote and maintain good oral health in spite of wearing dentures. **J Prosthet Dent**, St Louis, v. 53, n.6, p. 805-807, June, 1985.

ZANETTI, R. V.; ZANETTI, A. L.; LAGANÁ, D. C. et al. Estudo de 60 pacientes portadores de prótese parcial removível: avaliação clínica das lesões nas áreas de suporte da mucosa bucal. **RPG**, São Paulo, v. 3, n. 3, p. 175-184, jul./set. 1996.

Recebido para publicação: 25/02/05

Enviado para reformulação: 06/04/05

Aceito para publicação: 29/04/05

Correspondência:

Marcelo Coelho Goiato

Faculdade de Odontologia de Araçatuba

Departamento de Materiais Odontológicos e Prótese

Rua José Bonifácio, 1193 - Araçatuba/SP

CEP: 16015-050