Universidade Federal de Minas Gerais

A RADIOGRAFIA DE TÓRAX DE UMA CRIANÇA COM ASMA

A RADIOGRAFIA DE TÓRAX DE UMA CRIANÇA COM ASMA

Autora – Jesiana Ferreira Pedrosa – Mestra na área de Saúde da Criança e do Adolescente.
Médica Radiologista, Professora Assistente do Departamento de Anatomia e Imagem da Faculdade de Medicina da UFMG.
Membro do Grupo de Pneumologia Pediátrica do Hospital das Clínicas da UFMG

CETES /NUTEL 2015
Proibida a reprodução total ou parcial.
Mais informações, contate: nutel@medicina.ufmg.br

Universidade Federal de Minas Gerais

A RADIOGRAFIA DE TÓRAX DE UMA CRIANÇA COM ASMA

+

RESUMO

O diagnóstico de asma na infância é essencialmente clínico, porém devido a possibilidade de outros diagnósticos diferenciais de sibilância na infância, torna-se fundamental o estudo por imagem do tórax de uma criança com esta suspeita clínica.

A radiografia de tórax deve ser realizada para confirmação do diagnóstico de asma, quando o padrão da crise se agrava, como também para monitorização do tratamento durante internação hospitalar. A tomografia computadorizada de tórax, por representar uma dose de radiação muito maior para a criança, tem indicações limitadas e deve ser solicitada de forma muito criteriosa.

Ao longo desta lição, serão apresentadas radiografias de tórax para demonstrar a anatomia radiológica do tórax, os sinais radiográficos de asma e de suas complicações, os possíveis diagnósticos diferenciais e as principais indicações da tomografia de tórax.

OBJETIVOS DE APRENDIZADO

- Apresentar as indicações da radiografia de tórax em casos de asma na infância.
- Destacar a anatomia radiológica do tórax.
- Mostrar sinais de alerta para a presença de complicações da asma e de possíveis diagnósticos diferenciais de sibilância na infância.
- Indicar situações que justifiquem a solicitação de tomografia computadorizada de tórax diante de uma criança com asma.

ÍNDICE

1. Anatomia segmentar dos pulmões
2. Fisiopatologia da asma
3. Radiografia de tórax: qualidade técnica e sistematização da avaliação
4. Sinais radiográficos da asma e de suas complicações
5. Diagnósticos diferenciais da asma
6. Indicações da tomografia computadorizada de tórax

PADRÕES DE DESEMPENHO

Ao final da lição o aluno deverá estar em condições de:

- Avaliar as radiografias de tórax de uma criança com asma.
- Identificar sinais radiográficos que indiquem complicações da asma e outros diagnósticos diferenciais.
- Reconhecer situações clínicas que justifiquem a realização da tomografia computadorizada de tórax na criança com asma.

ANATOMIA SEGMENTAR DOS PULMÕES

Antes de iniciarmos o estudo radiográfico do tórax é fundamental revermos a anatomia segmentar dos pulmões. A segmentação pulmonar é baseada na ramificação broncovascular. Observe o desenho esquemático apresentado no próximo slide para acompanhar a descrição a seguir.

O ***pulmão direito*** apresenta três lobos – superior, médio e inferior – e dez segmentos distribuídos da seguinte forma:

Lobo superior: segmentos apical, anterior e posterior
Lobo médio: segmentos medial e lateral
Lobo inferior: segmentos superiores, basal anterior, basal posterior, basal medial e basal lateral.

Estes lobos são separados pelas fissuras horizontal e oblíqua. A primeira fica entre os lobos superior e médio e a segunda, entre os lobos médio e inferior. Desta forma, os lobos superior e médio estão em contato com a quase totalidade da parede anterior do tórax e o lobo inferior com a parede posterior.

O ***pulmão esquerdo*** apresenta dois lobos separados pela fissura oblíqua e um apêndice, a língula, que corresponderia ao lobo médio direito caso houvesse uma fissura separando-o do lobo superior. São identificados nove segmentos, distribuídos em:

Lobo superior: segmento ápico-posterior e anterior
Língula: segmento superior e inferior
Lobo inferior: segmento superior, basal posterior, basal anterior, basal lateral e basal medial

ANATOMIA SEGMENTAR DOS PULMÕES

FISIOPATOLOGIA DA ASMA

Os achados radiológicos da asma representam exatamente o mecanismo fisiopatológico desta doença.

A asma é uma doença inflamatória crônica das vias aéreas, que, devido ao edema da mucosa, produção de muco e hiperreatividade da musculatura lisa *(broncoespasmo)*, causa estreitamento da luz da árvore traqueobrônquica, com redução ou até mesmo obstrução do fluxo de ar.

O estreitamento brônquico gera um mecanismo valvular no fluxo de ar, ou seja, o fluxo inspiratório se altera pouco e o expiratório se torna bastante prejudicado, o que resulta em aprisionamento aéreo e hiperinsuflação pulmonar.

FISIOPATOLOGIA DA ASMA

Podemos, então, concluir que os achados radiográficos da asma correspondem ao comprometimento brônquico, tornando a trama broncovascular peri-hilar mais proeminente, com áreas de aprisionamento aéreo e hiperinsuflação pulmonar. Em alguns casos, ainda podem ser identificadas áreas de atelectasia, secundárias a obstrução completa do fluxo ventilatório. Entretanto, a grande maioria dos pacientes apresenta radiografia de tórax normal.

Se a maioria dos pacientes apresenta radiografia de tórax normal, qual é a sua importância nos casos de asma na infância? É o que vamos demonstrar ao longo desta lição.

RADIOGRAFIA DE TÓRAX

Qualidade Técnica

Em relação à qualidade técnica deve-se atentar para as seguintes considerações:

1. Mínimo de duas incidências ortogonais para a localização tridimensional das estruturas. Normalmente póstero-anterior *(PA)* e lateral esquerda *(PE)*. Quando a criança é pequena ou não está em condições de realizar a radiografia em ortostatismo, pode-se fazer em ântero-posterior *(AP)* com o paciente deitado.

2. O uso de negatoscópio e pouca luminosidade ambiente são fundamentais para o estudo da radiografia.

3. A dose de radiação adequada é aquela que permite a identificação de cerca de quatro corpos vertebrais torácicos superiores, até o nível do coração e a visibilização dos seios costofrênicos e das margens superiores do diafragma. No parênquima pulmonar a trama broncovascular atinge a periferia até cerca de 3 cm da parede óssea. Em casos de radiografias digitais os corpos vertebrais inferiores também podem ser identificados e a qualidade da radiografia estar adequada.

4. O posicionamento correto corresponde a simetria das extremidades mediais das clavículas, ou seja, estas devem estar eqüidistantes da linha mediana.

5. Por último, o grau de inspiração pulmonar será avaliado pelo número do arco costal que cruza o terço médio da margem superior da hemicúpula diafragmática direita - normalmente mais elevada do que a esquerda pela presença do fígado.

Referência: as porções anterioroes do sexto arco costal e a porção posterior do nono arco costal devem estar acima da hemicúpula diafragmática direita.

RADIOGRAFIA DE TÓRAX

Qualidade Técnica

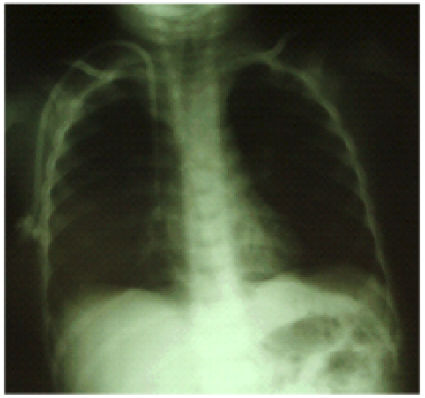

FIGURA 1: Radiografia em PA muito penetrada.
Observe os corpos vertebrais bem delimitados até a transição toracolombar. A trama broncovascular não é visibilizada.

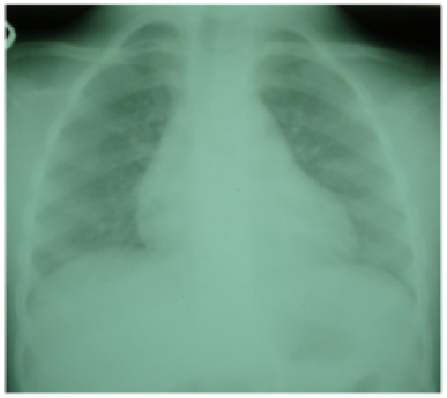

FIGURA 2: Radiografia de tórax em PA pouco penetrada.
Ao contrario da anterior os corpos vertebrais não são delimitados e a trama broncovascular está visível até a periferia, porém seu traçado é pouco definido.

RADIOGRAFIA DE TÓRAX

Sistemação da Avaliação

A radiografia de tórax, apesar de suas limitações, oferece muitas informações. Podemos estudar além dos pulmões, a caixa torácica, o coração, os grandes vasos, as partes moles, a mama, o abdome superior, enfim várias estruturas. Com o objetivo de fazer um estudo completo da radiografia de tórax, é importante sistematizar este estudo. É como criar um *check-list* pessoal. Organiza-se uma sequência de estruturas a serem examinadas e a cada nova avaliação a mesma sequência é respeitada. Dessa forma, cria-se um automatismo e obtem-se maior segurança na realização de uma avaliação completa.

As radiografias a seguir servem como um treinamento. Crie o seu *check-list* e a cada novo caso apresentado respeite a sua sequência.

RADIOGRAFIA DE TÓRAX

Sistemação da Avaliação

Observe as duas radiografias ao lado realizadas nas incidências póstero-anterior *(PA)* e perfil esquerdo *(PE)* respectivamente. Elas são de uma criança na faixa etária escolar com quadro clínico de asma leve. Após avaliarmos os campos pulmonares, o mediastino, os hilos, as silhuetas cardíacas, o arcabouço ósseo, as partes moles, as mamas e o abdome superior, podemos concluir que se trata de um exame normal. Estas radiografias correspondem a grande maioria dos pacientes com asma leve, ou seja, não apresentam alterações significativas.

SINAIS RADIOGRÁFICOS DA ASMA

PROEMINÊNCIA DA TRAMA BRONCOVASCULAR PERI-HILAR

As radiografias a seguir são de um paciente também com quadro de asma leve. Porém, neste caso nota-se a proeminência da trama broncovascular peri-hilar.

Dependendo da direção do trajeto do brônquio, podemos identificar opacidades alongadas ou nodulares que correspondem a impactação de muco e espessamento da mucosa brônquica, vista no eixo longitudinal ou transversal respectivamente.

SINAIS RADIOGRÁFICOS DA ASMA

HIPERINSUFLAÇÃO PULMONAR

Nos casos de asma grave, de difícil controle, a hiperinsuflação pulmonar será um achado freqüente. Normalmente ocorre em ambos os pulmões, devido ao caráter difuso da doença brônquica. Há aprisionamento pelo mecanismo valvular, ou seja, a redução do calibre dos brônquios permite que o ar entre, mas dificulta a sua saída.

A hiperinsuflação pulmonar não é sinônimo de asma.
Há vários diagnósticos diferenciais deste achado radiográfico. Portanto, muito cuidado! Lembre sempre que o diagnóstico de asma é clínico e a radiografia é complementar.
Ela pode reforçar o diagnóstico, não exclui sua presença quando está normal e pode até sugerir outras possibilidades diagnósticas.

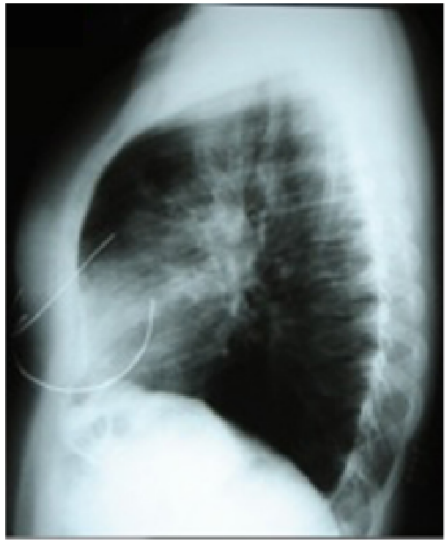

Radiografias em PA e PE de uma pré-adolescente.
Há aumento difuso e bilateral da radiotransparência pulmonar, rebaixamento das cúpulas diafragmáticas, aumento do diâmetro ântero-posterior e dos espaços intercostais. A porção anterior do sétimo arco costal cruza a hemicúpula diafragmática direita.
Presença de artefato metálico em arco na topografia das mamas (roupa íntima).

Avalie as radiografias de tórax em PA e PE apresentadas, a seguir, e responda:
HÁ HIPERINSUFLAÇÃO PULMONAR?

CUIDADO!!!
Este paciente é longilíneo.

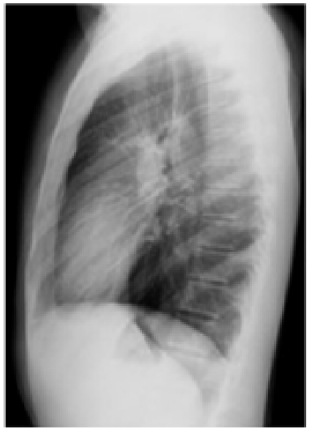

Mas, qual a diferença destes achados radiográficos para os anteriores?
Conte os arcos costais anteriores e verá que o sexto arco costal cruza a hemicúpula diafragmática direita conforme a referência normal.
O diâmetro ântero-posterior do tórax não está aumentado.
As cúpulas diafragmáticas apresentam convexidade preservada. Não há proeminência da trama broncovascular peri-hilar.
Com todas estas considerações podemos concluir que se trata de um exame normal de um adolescente alto e magro.

SINAIS DE COMPLICAÇÕES

ATELECTASIA SEGMENTAR

Atelectasia da língula

Observe as duas primeiras radiografias em PA e PE de uma criança com quadro de asma grave. Além dos sinais de hiperinsuflação pulmonar, podemos observar uma opacidade paracardíaca esquerda que causa o sinal da silhueta em PA, ou seja está em contato com o coração na região mais anterior do tórax.

No perfil esta opacidade tem formato triangular, com a base em direção a parede torácica anterior e diafragma, os contornos são bem definidos inferiormente pela fissura oblíqua, a qual encontra-se elevada. Com estas características, conclui-se que a língula encontra-se colabada, com densidade aumentada e deslocando a fissura superiormente.

SINAIS DE COMPLICAÇÕES

ATELECTASIA SEGMENTAR

Atelectasia da língula

Esta radiografia em PA ilustra muito bem um caso de atelectasia completa da língula. Observe que a silhueta cardíaca esquerda não pode ser identificada devido ao colapso da língula que está em contato com o coração e encontra-se com densidade radiográfica muito semelhante a do mediastino, se confundindo com o mesmo.

Portanto, esta margem lisa, regular, à esquerda do mediastino é formada pela própria língula atelectasiada.

SINAIS DE COMPLICAÇÕES
ATELECTASIA SEGMENTAR

Atelectasia do lobo médio

Depois de identificar a atelectasia da língula, fica mais simples detectar a atelectasia do lobo médio.

As características radiográficas são as mesmas, ou seja, sinal da silhueta cardíaca à direita, aproximação das fissuras oblíqua e horizontal, secundária a redução de volume ou colapso do lobo médio.

SINAIS DE COMPLICAÇÕES

PNEUMONIA LOBAR

Ao contrário da atelectasia, em casos de consolidação pulmonar, não há redução de volume do segmento acometido. O que ocorre na pneumonia lobar é o preenchimento dos espaços aéreos por secreções, mantendo o volume inalterado. Nas radiografias, a seguir, realizadas nas incidências PA e PE, podemos observar opacidade basal à direita, que não causa o sinal da silhueta, portanto encontra-se em posição mais posterior em relação ao coração, ou seja, no segmento basal posterior direito. Esta opacidade não desloca as estruturas adjacentes, tem limites parcialmente definidos e aspecto algodonoso, alveolar.

Destaca-se a importância da realização das duas incidências radiográficas para confirmar, caracterizar e localizar uma alteração radiográfica.

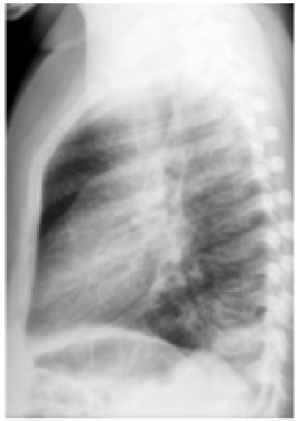

SINAIS DE COMPLICAÇÕES

INFECÇÕES VIRAIS

Diferente da pneumonia lobar, as infecções virais são mais difusas, tem aspecto reticular e podem apresentar pequenas atelectasias subsegmentares esparsas.

Apesar de termos apenas a incidência em PA, o quadro clínico foi típico e a radiografia só reforçou a suspeita clínica de infecção viral em paciente com história de asma.

SINAIS DE COMPLICAÇÕES

BRONQUIECTASIAS

As bronquiectasias podem se apresentar como uma alteração reversível ou irreversível, dependendo da atividade do processso de formação destas lesões. Na suspeita radiográfica de lesões bronquiectásicas, o estudo tomográfico se torna necessário para caracterizar sua evolução e avaliar a possibilidade de reversão das lesões.

Nas radiografias a seguir notam-se opacidades reticulares, entremeadas por áreas hipertransparentes alongadas no lobo superior do pulmão direito.

SINAIS DE COMPLICAÇÕES

DERRAME PLEURAL

O derrame pleural é um achado simples de ser identificado, principalmente quando é volumoso como o que é apresentado a seguir. A radiografia em AP, com o paciente em decúbito posterior, mostra aumento da densidade do hemitórax esquerdo em comparação com o direito.

Há um pequeno desvio do mediastino para a direita e a trama broncovascular à esquerda permanece evidente nas regiões do pulmão que encontram-se aeradas.

Como a alteração corresponde a presença de líquido na cavidade pleural, este ocupa espaço, exercendo compressão sobre o pulmão e deslocando o mediastino contralateralmente.
Além disso, o líquido pleural pode se deslocar pela parede posterior do tórax *(decúbito dorsal)* levando a aumento de densidade no hemitórax esquerdo.

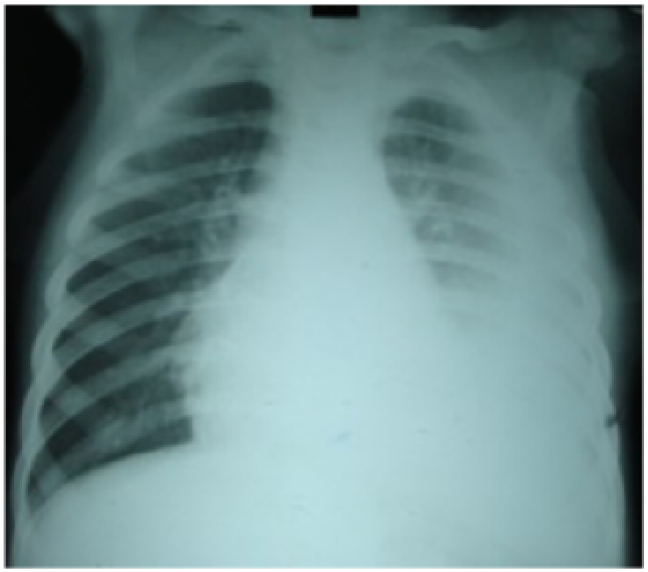

SINAIS DE COMPLICAÇÕES
PNEUMOTÓRAX

Seguindo o raciocínio do derrame pleural, o pneumotórax corresponde a presença de ar na cavidade pleural. Dois mecanismos principais podem ocorrer:

1º O ar pode entrar na cavidade e ter dificuldade de sair *(mecanismo valvular)*, resultando em pneumotórax hipertensivo.
2º O ar pode penetrar em pequena quantidade e ser lentamente absorvido.

A primeira radiografia ilustra o primeiro mecanismo, ou seja, há grande quantidade de ar na cavidade pleural direita, deslocando o mediastino contralateralmente e colabando o pulmão direito quase completamente.
É muito simples fazer este diagnóstico radiográfico.

A segunda radiografia corresponde a um pequeno pneumotórax. São estes casos que exigem atenção e cuidado durante a avaliação de uma radiografia. Nota-se a presença de uma fina linha que corresponde a pleura visceral descolada da parede torácica *(pleura parietal)* e entre as duas observa-se apenas ar, ou seja, a trama broncovascular não está presente nesta região, o pulmão está retraído pelo pneumotórax.

DIAGNÓSTICOS DIFERENCIAIS DA ASMA NA INFÂNCIA

A sibilância na infância, apesar de ser causada na maioria dos casos por asma, devido a sua maior incidência, não é sinônimo de asma. A lista de possibilidades diagnósticas diante de uma criança que "chia" é enorme, como podemos observar por esta relação publicada no GINA (*Global Initiative for Asthma*) – *Global Strategy for Asthma Management and Prevention 2015.*

01. Sinusite crônica
02. Refluxo gastroesofágico
03. Infecções respiratórias virais recorrentes
04. Fibrose cística
05. Displasia broncopulmonar
06. Tuberculose
07. Malformações congênitas
08. Aspiração de corpo estranho
09. Discinesia ciliar primária
10. Imunodeficiência
11. Cardiopatia Congênita
12. Disfunção de cordas vocais

Diante desta lista de possibilidades, fique sempre atento! Vamos apresentar a seguir alguns casos clínicos que ilustram situações de pacientes em acompanhamento em um Ambulatório de Asma de Difícil Controle que tiveram diagnósticos diversos após conclusão da propedêutica diagnóstica adequada.

BRONQUIOLITE OBLITERANTE

Avaliando as radiografias a seguir não é possível fazer o diagnóstico diferencial entre asma e bronquiolite obliterante, por exemplo. Qualquer patologia caracterizada por hiperinsuflação pulmonar bilateral se enquadra nas possibilidades diagnósticas deste paciente.

A história clínica e os demais exames complementares são fundamentais. Neste caso, foi realizada tomografia de tórax que mostrou áreas de aprisionamento aéreo entremeadas por áreas de parênquima preservado, configurando o padrão de pavimentação em mosaico, além de espessamento parietal de brônquios e bronquíolos e impactação de muco em pequenas vias aéreas periféricas das áreas mais acometidas. Estes achados sugerem o diagnóstico de bronquiolite obliterante. O papel da tomografia foi fundamental para o diagnóstico e para a definição da conduta.

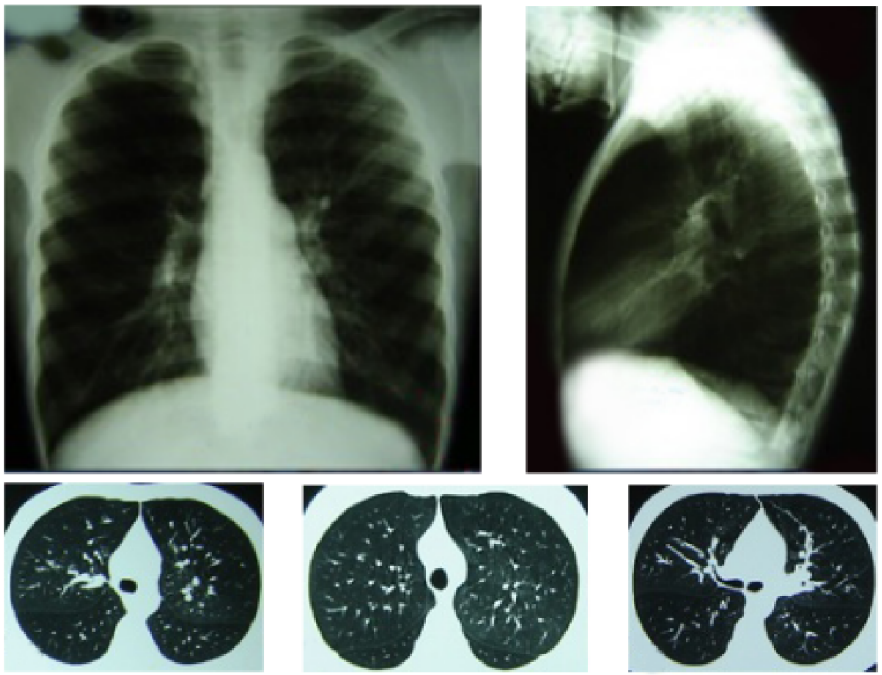

CISTO DE DUPLICAÇÃO

Este caso clínico retrata a importância do estudo completo e criterioso de uma radiografia.

Devido ao abaulamento da silhueta cardíaca a direita, que se tornou arredondada, e ao afastamento e retificação dos brônquios principais, foi possível identificar a presença de uma formação arredondada inferiormente à carina.

Na radiografia em perfil, esta formação pôde ser evidenciada no nível da carina, com projeção sobre os hilos pulmonares.

CISTO DE DUPLICAÇÃO

O segundo passo para a confirmação, caracterização e planejamento cirúrgico foi a realização de uma ressonância magnética com o intuito de estudar o mediastino.
A ressonância demonstrou com excelência a presença de uma formação lobulada, com conteúdo líquido e aspecto cístico imediatamente inferior à carina confirmando o diagnóstico de cisto de duplicação broncogênico.

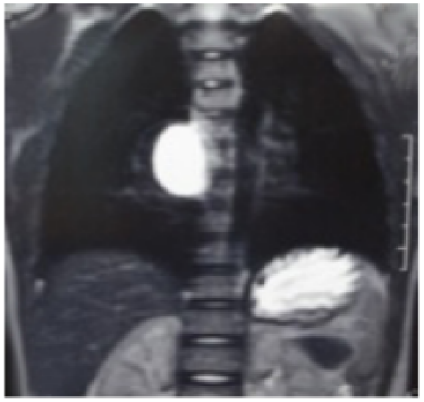

Esta fotografia foi realizada durante o ato cirúrgico e mostrou a lesão exatamente como apresentada na ressonância. Portanto, a radiografia foi a nossa ferramenta principal para a indicação da ressonância.
A primeira etapa é sempre a radiografia, por isso sua avaliação bem feita e criteriosa é de fundamental importância. O diagnóstico correto permite a resolução definitiva por meio de procedimento cirúrgico .

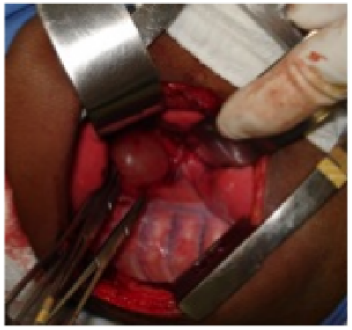

Imagem cirúrgica do cisto de duplicação

TUBERCULOSE

As radiografias de tórax a seguir demonstram alargamento do mediastino no nível dos hilos pulmonares.

Este alargamento na radiografia de tórax é um achado inespecífico, devido aos vários diagnósticos diferenciais desta alteração.

Foi então solicitada à tomografia de tórax que mostrou várias formações nodulares coalescentes, com centro hipodenso *(necrose central)*, localizadas no mediastino médio entre o esôfago e a aorta descendente, posteriormente, e os vasos da base anteriormente.

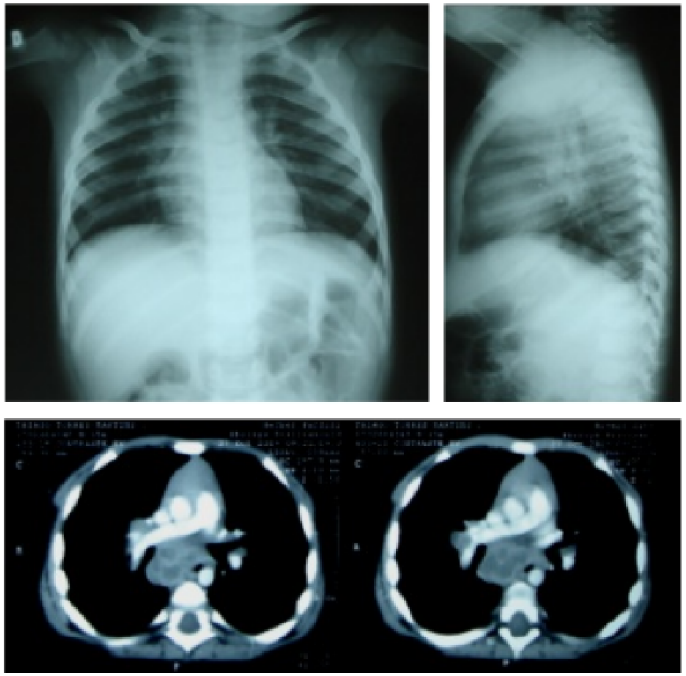

TIMO

As radiografias abaixo são de um pré-escolar e evidenciam o alargamento do mediastino com formato em “vela de barco”, triangular. Esta imagem é característica do timo normal da criança nesta faixa etária. É de extrema importância se familiarizar com esta imagem para não *(JAMAIS)* pedir uma tomografia de tórax para estudar o timo normal, portanto é recomendado cuidado na avaliação da radiografia em crianças pequenas.

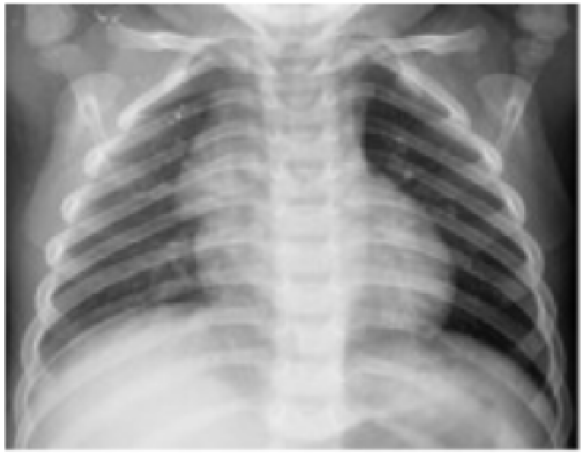

INDICAÇÕES DA TOMOGRAFIA COMPUTADORIZADA DE TÓRAX

Considerando o conhecimento adquirido e o conteúdo apresentado sobre as diversas possibilidades do estudo radiográfico do tórax, torna-se imperioso o raciocínio clínico e o bom senso na indicação da tomografia de tórax. A dose de radiação da tomografia de tórax equivale em média a cerca de 400 radiografias de tórax. Levando-se em consideração que os efeitos da radiação são cumulativos e se manifestam após anos de exposição, tomamos consciência do que representa uma simples tomografia ao longo da vida desta criança. Portanto, na prática, as situações que normalmente justificam o estudo tomográfico do tórax encontram-se relacionadas abaixo:

- Asma de difícil controle *(pois a radiografia de tórax pode apresentar apenas hiperinsuflação e ser bronquiolite obliterante quando a abordagem é diferente em alguns aspectos)*
- Alargamento do mediastino
- Imagens persistentes *(mesma localização)*.
- Padrão intesticial grosseiro.

Estas são algumas situações que justificam a indicação de tomografia, entretanto cada paciente tem suas individualidades e sua história de vida, por isso a medicina não é uma ciência exata e nos exige sempre respeito, atenção e bom senso.

Muito bem!

Você chegou ao fim de mais uma aula.

Verifique se há exercícios ou materiais complementares na página principal do curso.

E em caso de dúvidas utilize o Fórum.

Boa sorte!