TelessaúdeRS
NÚCLEO DE TELESSAÚDE DA
UNIVERSIDADE FEDERAL DO RIO GRANDE DO SUL
www.telessauders.ufrgs.br

UFRGS
UNIVERSIDADE FEDERAL
DO RIO GRANDE DO SUL

TeleCondutas

Hemorroidas

Versão digital

2018

UNIVERSIDADE FEDERAL DO RIO GRANDE DO SUL
Faculdade de Medicina – Programa de Pós-Graduação em Epidemiologia
TelessaúdeRS/UFRGS
Rua Dona Laura, 320 – 11º andar
Bairro Rio Branco
CEP: 90430 – 090 – Porto Alegre/RS
Tel.: (51) 3333-7025
Site: www.telessauders.ufrgs.br
E-mail: contato@telessauders.ufrgs.br

Coordenação Geral:
Marcelo Rodrigues Gonçalves
Roberto Nunes Umpierre

Organizadores:
Milena Rodrigues Agostinho
Natan Katz

Autores:
Ana Cláudia Magnus Martins
Belisa Gomes Müller Contin
Dimitris Rucks Varvaki Rados
Elise Botteselle de Oliveira
Jerônimo De Conto Oliveira
Milena Rodrigues Agostinho
Natan Katz
Rudi Roman

Design:
Carolyne Vasques Cabral
Luiz Felipe Telles
Lorenzo Costa Kupstaitis

Diagramação:
Carolyne Vasques Cabral

Normalização:
Rosely de Andrades Vargas

TelessaúdeRS-UFRGS
Porto Alegre, 2018

TELECONDUTAS Nº 18 – HEMORROIDAS

TeleCondutas tem por objetivo serem materiais de apoio de fácil utilização e busca rápida, passíveis de serem consultados durante o atendimento aos pacientes. Foram elaboradas pela equipe de teleconsultores do canal **0800 644 6543** *do TelessaúdeRS-UFRGS.*

Médicos do Rio Grande do Sul podem utilizar o canal **0800 644 6543**, *gratuitamente, de segunda a sexta-feira, das 08:00h às 17:30. Por esse canal é possível solicitar apoio sobre qualquer condição de saúde.*

Sumário

Introdução

Classificação das Hemorroidas

Sinais e sintomas

Diagnóstico

Tratamento da doença hemorroidária na APS

Tratamento no serviço especializado

Indicação de Colonoscopia

Encaminhamento para serviço especializado

Introdução

Hemorroidas são coxins vasculares normais do canal anal. São formados por espaços vasculares (sinusoides), tecido elástico e conjuntivo, e músculo liso. Sua função é proteger os esfíncteres anais subjacentes e contribuir para a continência fecal. Reservamos o termo "doença hemorroidária" para quando existem sintomas relacionados à sua presença. É mais prevalente em pessoas com idade entre 45 e 65 anos, tendo como principal causa o esforço evacuatório repetitivo, que determina o estiramento do tecido de sustentação dos plexos. Constipação, esforço evacuatório prolongado e gestação são seus principais fatores de risco.

Classificação das Hemorroidas

As hemorroidas são classificadas conforme sua localização anatômica em:

- Externas – localizadas na extremidade inferior do canal anal, abaixo da linha pectínea;
- Internas – localizadas acima da linha pectínea, porém podem se exteriorizar;
- Mistas - apresentam tanto o componente externo quanto o interno.

Figura 1 – Representação de Hemorroidas externas e internas

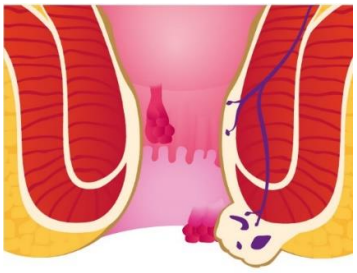

Fonte: TelessaúdeRS-UFRGS (2018) adaptado de BLEDAY (2017).

As **hemorroidas internas** são classificadas conforme seu grau de prolapso, como exemplificado no quadro 1.

Quadro 1 – Características das hemorroidas internas

Grau	Sintomas	Exame Físico	Ilustração
1	Sangramento sem dor	Hemorroidas com ingurgitação vascular abaulada no canal anal, sem prolapso	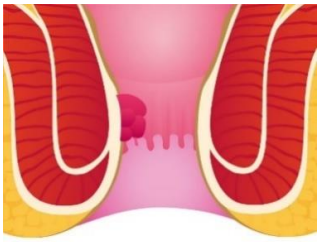
2	Sangramento sem dor, prurido perianal	Prolapso das hemorroidas ao esforço, mas com redução espontânea.	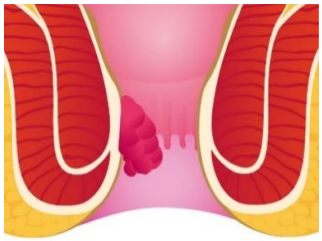
3	Sangramento sem dor, prurido perianal, sujidade perianal (muco/fezes)	Prolapso das hemorroidas ao esforço, apenas redutível por pressão manual	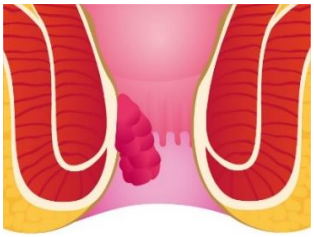
4	Dor, sangramento, inchaço, sujidade perianal (muco/fezes)	Evidente prolapso hemorroidário que não é redutível. Apresenta alterações inflamatórias crônicas (atrofia da mucosa, friabilidade, maceração e ulceração)	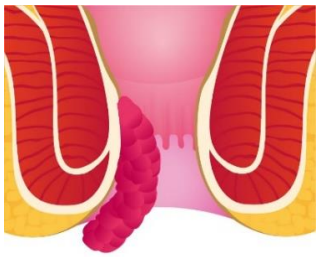

Fonte: TelessaúdeRS-UFRGS (2018) adaptado de BLEDAY (2017).

Sinais e sintomas

Sangramento anal indolor é o sintoma mais comum. Desconforto, prolapso e prurido também são relatados, e sua intensidade e combinação varia de acordo com o subtipo de doença hemorroidária presente. Também pode haver queixa de sujidade em região perianal, por dificuldade de higiene. Quando o sintoma principal for dor intensa, deve-se suspeitar de complicação da doença hemorroidária ou associação com outras patologias (fissura, abscesso perianal, tumor de canal anal).

Hemorroidas internas não costumam ser dolorosas. O principal sintoma é o sangramento anal "vivo", indolor, ocorrendo ao final da evacuação, percebido no papel higiênico ou no vaso sanitário em pingos ou esguichos. O sangramento em grande quantidade é incomum e a presença de anemia ferropriva é rara e deve ser investigada. Também pode haver queixa de prurido anal e prolapso durante evacuação ou aos esforços.

Hemorroidas externas em geral tornam-se sintomáticas na ocorrência de quadros agudos como trombose hemorroidária e crise hemorroidária. Cronicamente podem estar associadas à desconforto anal, sangramento e dificuldade de higiene.

A trombose hemorroidária (Figura 2) se caracteriza pela presença de nódulo perianal bem delimitado, usualmente azulado e doloroso. Sua história natural é de início abrupto de dor, que aumenta nas primeiras 48 horas e apresenta regressão após o quarto dia. A pele sobre a hemorroida trombosada pode necrosar e ulcerar, causando sangramento ou saída de secreção. Quando não há drenagem espontânea, o trombo pode demorar algumas semanas para sumir completamente. Podem haver casos assintomáticos, nos quais a alteração é percebida pelo paciente durante a higiene.

Figura 2. Hemorroidas externas trombosadas.

Fonte: TelessaúdeRS-UFRGS (2018)

Crise hemorroidária (Figura 3) é o quadro doloroso causado pelo prolapso de hemorroidas internas de grau III e IV que se tornam encarceradas devido a edema prolongado. Pode estar associado com trombos hemorroidários.

Figura 3 – Crise hemorroidária

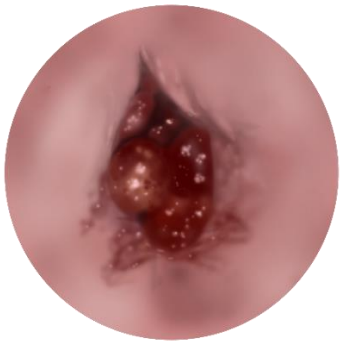

Fonte: TelessaúdeRS-UFRGS (2018)

Diagnóstico

O diagnóstico de doença hemorroidária é clinico. Além dos sintomas, é importante questionar ao paciente sobre o funcionamento intestinal (presença de diarreia ou constipação), ingesta de fibras na dieta e hábitos de higiene anal.

O exame físico deve ser sempre realizado e inclui inspeção anal e toque retal. À inspeção podem ser identificados outros achados como: fissuras, fístulas, abscessos e plicomas (hipertrofias da pele perianal em resposta a processo inflamatório crônico, ver TeleCondutas Nº 15 – Fissura Anal). A manobra de Valsalva é útil para verificar o prolapso de mamilos internos. O toque retal deve ser feito com lidocaína gel ou lubrificante.

A anuscopia, embora pouco disponível na APS, auxilia para observar a presença de mamilos hemorroidários internos. Geralmente não se utiliza nenhum preparo, além do uso de lidocaína gel ou lubrificante, pois o uso de laxativos costuma deixar as fezes líquidas, dificultando a avaliação. Se houver conteúdo fecal no reto, esse pode ser limpo durante o exame com auxílio de gazes.

Tratamento da doença hemorroidária na APS

A doença hemorroidária assintomática não necessita de tratamento. É importante tranquilizar o paciente explicando que as hemorroidas não se transformam em câncer.

O tratamento da doença hemorroidária deve ser feito inicialmente por meio de mudanças na dieta e estilo de vida. Como o esforço evacuatório prolongado para defecar, secundário à constipação ou diarreia, é implicado no desenvolvimento de sintomas, modificações na dieta visando a resolução destes problemas devem ser estimuladas. O aumento de fibras (ingesta de 20-35g/dia) e líquido (1,5-2l de água ao dia) é fundamental.

Manejo Conservador

- **Modificações da dieta e estilo de vida (para pacientes com constipação):**
  - **Preferir alimentos laxantes:** Abacaxi, ameixa, maçã com casca, mamão, manga, melancia, cajá, umbu, acerola, cacau, aveia, farelo de trigo, milho, laranja com bagaço, feijão, lentilha, soja, grão de bico, semente de linhaça, abóbora, abobrinha, verduras cruas, arroz integral, pão integral, vagem, pepino, figo, folhas (alface, agrião, repolho).
  - **Diminuir quantidade de alimentos constipantes:** Farinhas refinadas, macarrão, pão branco, arroz branco, batata, mandioca, tapioca, batata doce, mandioquinha, biscoitos refinados, bolachas, cuscuz.
  - **Ingestão de comidas apimentadas**: segundo estudos não há relação entre ingestão de comidas apimentadas e sintomas hemorroidários.

- **Esforço evacuatório:** o paciente deve ser orientado a não realizar esforço durante a evacuação (não ler sentado no vaso sanitário, evitar o uso de celular enquanto estiver no banheiro, etc).

- **Suplementação de fibras:** Além de modificações na alimentação, pode ser feita suplementação com farelo de trigo ou linhaça (2-4 colheres de sopa dissolvidos em água, suco ou iogurte). A suplementação de fibras diminui o risco de sangramento.

- **Higiene anal:** Deve-se desestimular o uso de papel higiênico (fazer limpeza com água e sabão neutro).

- **Banhos de assento:** Apesar da falta de evidências rigorosas, provavelmente o tratamento tópico mais eficaz para o alívio dos sintomas seja a realização de banhos de assento. Pode ser realizado de 2 a 3 vezes ao dia ou após a evacuação, com água morna e por tempo limitado (10 a 15 minutos). É importante explicar que o banho de assento deve ser realizado com imersão, ficando o ânus submerso na água, utilizando banheira ou bacia de tamanho apropriado.

- **Agentes formadores de bolo fecal**: agem absorvendo água e aumentando a massa fecal. Podem ser utilizados sozinhos ou associados à dieta rica em fibras (quadro 2).

Quadro 2 – Agentes formadores de bolo fecal.

<table>
<tr><th>Formador de bolo fecal</th><th>Dose</th><th>Efeitos adversos</th><th>Início de ação</th></tr>
<tr><td>Psyllium (Metamucil®)</td><td>1 sachê ou 1 colher de sobremesa em 240 mL de água 1 a 3x/dia</td><td rowspan="4">Gases, cólicas e distensão abdominal</td><td rowspan="2">12-72 horas</td></tr>
<tr><td>Dextrina (Benefiber®)</td><td>1 sachê ou 2 colheres de sobremesa em 240 mL de água 1 a 3x/dia</td></tr>
<tr><td>Policarbófila cálcica (Muvinor®, Benestare®)</td><td>500mg 1-2 cps de 12/12 horas</td><td rowspan="2">24-48 horas</td></tr>
<tr><td>Metilcelulose</td><td>1 colher de sopa 3x/dia</td></tr>
</table>

Fonte: TelessaúdeRS-UFRGS (2018)

Tratamento Medicamentoso:

- **Sintomáticos tópicos (anestésicos, anti-inflamatórios e adstringentes):** Muito usados para alívio da dor associada às hemorroidas, embora faltem evidências de benefício. Formulações em formato supositório (como Proctyl®) podem ser utilizados quando existe pouca doença hemorroidária externa, sugerindo que os mamilos hemorroidários internos são os responsáveis pelo quadro clínico. Em situações com recurso limitado, lidocaína gel isolada pode ser utilizada (3 a 4 vezes ao dia, conforme necessidade).

  Formulações disponíveis em farmácias:
  - Cinchocaína + policresuleno: Proctyl®*
  - Lidocaína + associações: Proctosan®, Hemovirtus®
  - Lidocaína + fluocortolona: Ultraproct®
  - Lidocaína + hidrocortisona: Xyloproct®

.

  ** é preferido por ser o único que não contém corticoide. Evitam-se as formulações com corticoide pois o uso indiscriminado pode acarretar outros problemas perianais.*

- **Agentes venoativos**: Diosmina, hisperidina, flavonoides. Podem melhorar tônus venoso e diminuir sintomas agudos e sua recorrência. Pequenos estudos com limitações metodológicas demonstram benefício, especialmente para sintomas de prurido e sangramento. É prescrito diosmina 450mg + flavonoides hesperidina complexo 50mg 1 comprimido de 12/ 12 horas, de uso contínuo (Flavenos®, Perivasc®, Flavonid®, Daflon®, Diosmin®, Venaflon®, Venovaz®). Durante a crise a dose pode ser aumentada para 1 comprimido de 6 em 6 horas.

Manejo de Quadros Agudos

Trombose hemorroidária: A maioria dos casos pode ser tratada de forma expectante, com banhos de assento, analgesia (incluindo anti-inflamatórios se não houver contraindicação) e suplementação de fibras ou agentes formadores de bolo fecal para manter o hábito intestinal regular**.** Neste cenário podem ser usados também agentes tópicos para alívio da dor como policresuleno + cinchocaína pomada até resolução dos sintomas.

No caso de trombos grandes e muito dolorosos, pode ser indicada a incisão da pele sobre a lesão e a retirada completa do trombo sob anestesia local com ou sem vasoconstritor (Figura 4). Tal procedimento pode ser realizado na atenção primária se o médico se sentir confortável e apto para realiza-lo. **Casos de trombose hemorroidária com necrose são muito raros, porém devem ser avaliados pelo especialista em caráter de urgência.**

Figura 4 – Excisão de hemorroida externa trombosada.

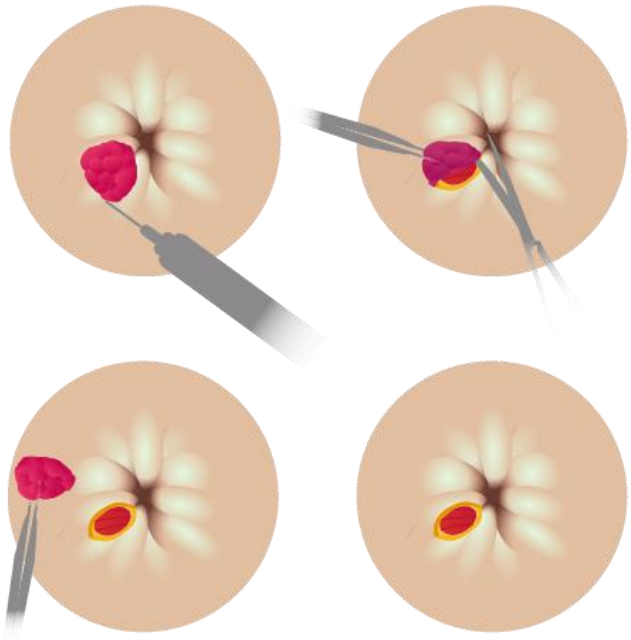

Fonte: TelessaúdeRS-UFRGS (2018) adaptado de RIVADENEIRA (2017).

Crise hemorroidária: o tratamento pode ser conservador, com analgesia (incluindo anti-inflamatórios se não houver contraindicação), banhos de assento e aplicação de compressas de acetato de chumbo (manipulado), que auxiliam na redução do edema. Quadros com muitos dias de duração ou sem nenhum alívio com o tratamento clínico devem ser avaliados em caráter de urgência.

Fórmula para compressa com Acetato de Chumbo:

- Acetato de chumbo ----- 15ml
- Glicerina ---------- 30ml
- Água de rosas qsp -------300ml

Maneira de uso: embeber com a fórmula discos de algodão, algodão ou compressas e aplicar em contato direto com o ânus, reaplicando sempre que secar, até melhora do quadro.

Tratamento em serviço especializado

Quando os sintomas são refratários ao manejo conservador, o especialista pode optar por procedimento ambulatorial inicial (ligadura elástica ou escleroterapia) ou intervenção cirúrgica (hemorroidectomia).

- **Ligadura elástica:** É o método mais utilizado para hemorroidas de graus II ou III. Sendo efetiva em 65 a 85% dos pacientes. Porém, é comum que mais de uma sessão seja necessária para o controle dos sintomas. A complicação mais comum é dor, que usualmente é leve e autolimitada e responde à analgésicos comuns.
- **Escleroterapia:** injeção de agente esclerosante diretamente no mamilo hemorroidário. Utilizada especialmente em hemorroidas internas grau I e naqueles pacientes com grau II que fazem uso de anticoagulante ou AAS (ligadura elástica tem maior risco de sangramento).
- **Hemorroidectomia:** é indicada nos casos de doença hemorroidária externa, mista ou interna grau III e IV refratários ao tratamento conservador e aos tratamentos de consultório (quando indicados). É indicada de urgência nos casos de crise hemorroidária ou trombose extensa se associados à necrose ou infecção.

Indicação de colonoscopia em pacientes com hemorroidas:

Pacientes com hemorroidas, mas que apresentam sintomas sugestivos de malignidade (sangramento de características atípicas para hemorroidas, emagrecimento, anemia ferropriva sem outra etiologia identificada, mudança de hábito intestinal recente), devem realizar colonoscopia para investigação precoce.

Encaminhamento para serviço especializado

Indica-se encaminhar ao Proctologista pacientes com:

- Hemorroidas internas, externas ou mistas que persistem sintomáticas após tratamento conservador por 2 meses (suplementação alimentar de fibras e aumento de ingesta hídrica, banho de assento, evitar uso de papel higiênico); **ou**
- Hemorroidas com indicação de colonoscopia (na indisponibilidade de realizar o exame na APS).

Referências

ALTOMARE, D. F. et al. Red hot chili pepper and hemorrhoids: the explosion of a myth: results of a prospective, randomized, placebo-controlled, crossover trial. **Diseases of the Colon and Rectum**, Philadelphia, v. 49, n. 7, p. 1018-1023, 2006.

BLEDAY, R.; BREEN, E. **Home and office treatment of symptomatic hemorrhoids**. Waltham (MA): UpToDate, 2017. Disponível em: <https://www.uptodate.com/contents/home-and-office-treatment-of-symptomatic-hemorrhoids>. Acesso em: 29 jan. 2018.

BLEDAY, R.; BREEN, E. **Hemorrhoids**: Clinical manifestations and diagnosis. Waltham (MA): UpToDate, 2017. Disponível em: <https://www.uptodate.com/contents/hemorrhoids-clinical-manifestations-and-diagnosis>. Acesso em: 29 jan. 2018.

CAMPOS, F. G. C. M.; REGADAS, F. S. P.; PINHO, M. S. L. **Tratado de coloproctologia**. São Paulo: Atheneu, 2012.

DUNCAN, B. B. et al. **Medicina ambulatorial**: condutas de atenção primária baseadas em evidências. 4. ed. Porto Alegre: Artmed, 2013.

DYNAMED. **Record n. 116475, Hemorrhoids** [Internet]. Ipswich (MA): EBSCO Publishing, 2017. Disponível mediante senha e login em: <http://www.dynamed.com/topics/dmp~AN~T116475/Hemorrhoids>. Acesso em: 29 jan. 2018.

GUSSO, G.; LOPES, J. M. C. (Ed.). **Tratado de medicina de família e comunidade**. Porto Alegre: Artmed; 2012.

NATIONAL INSTITUTE FOR HEALTH AND CLINICAL EXCELLENCE. **Suspected cancer:** recognition and referral. NICE Clinical Guideline 12. London: National Institute for Health and Clinical Excellence, 2015. Disponível em: <https://www.nice.org.uk/guidance/ng12>. Acesso em 06 jul. 2018.

RIVADENEIRA, D.E. **Surgical treatment of hemorrhoidal disease.** Waltham (MA): UpToDate, 2017. Disponível em: < https://www.uptodate.com/contents/surgical-treatment-of-hemorrhoidal-disease>. Acesso em: 05 fev. 2018.

ROHDE, L.; OSVALDT, A. B. (Ed.). **Rotinas em cirurgia digestiva**. 2. ed. Porto Alegre: Artmed, 2011.

TELESSAÚDERS-UFRGS. RegulaSUS: protocolos de regulação ambulatorial: proctologia. Porto Alegre: TelessaúdeRS; 2016 [acesso em 09/02/2018]. Disponível em: https://www.ufrgs.br/telessauders/documentos/protocolos_resumos/proctologia.pdf.

TelessaúdeRS
NÚCLEO DE TELESSAÚDE DA
UNIVERSIDADE FEDERAL DO RIO GRANDE DO SUL
www.telessauders.ufrgs.br

UFRGS
UNIVERSIDADE FEDERAL
DO RIO GRANDE DO SUL

TeleCondutas

0800 644 6543
Para esclarecer dúvidas de:
Médicos da Atenção Primária à Saúde do Rio Grande do Sul