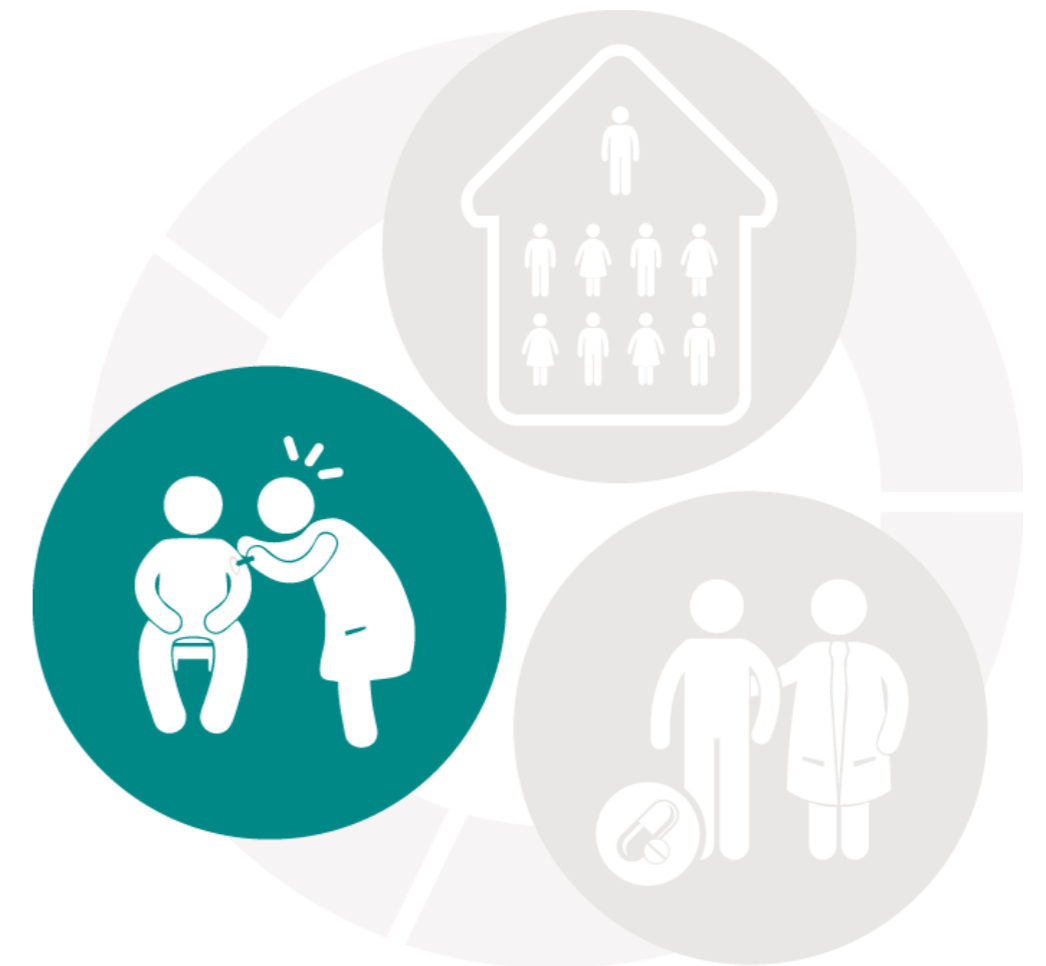

Hanseníase na Atenção Básica

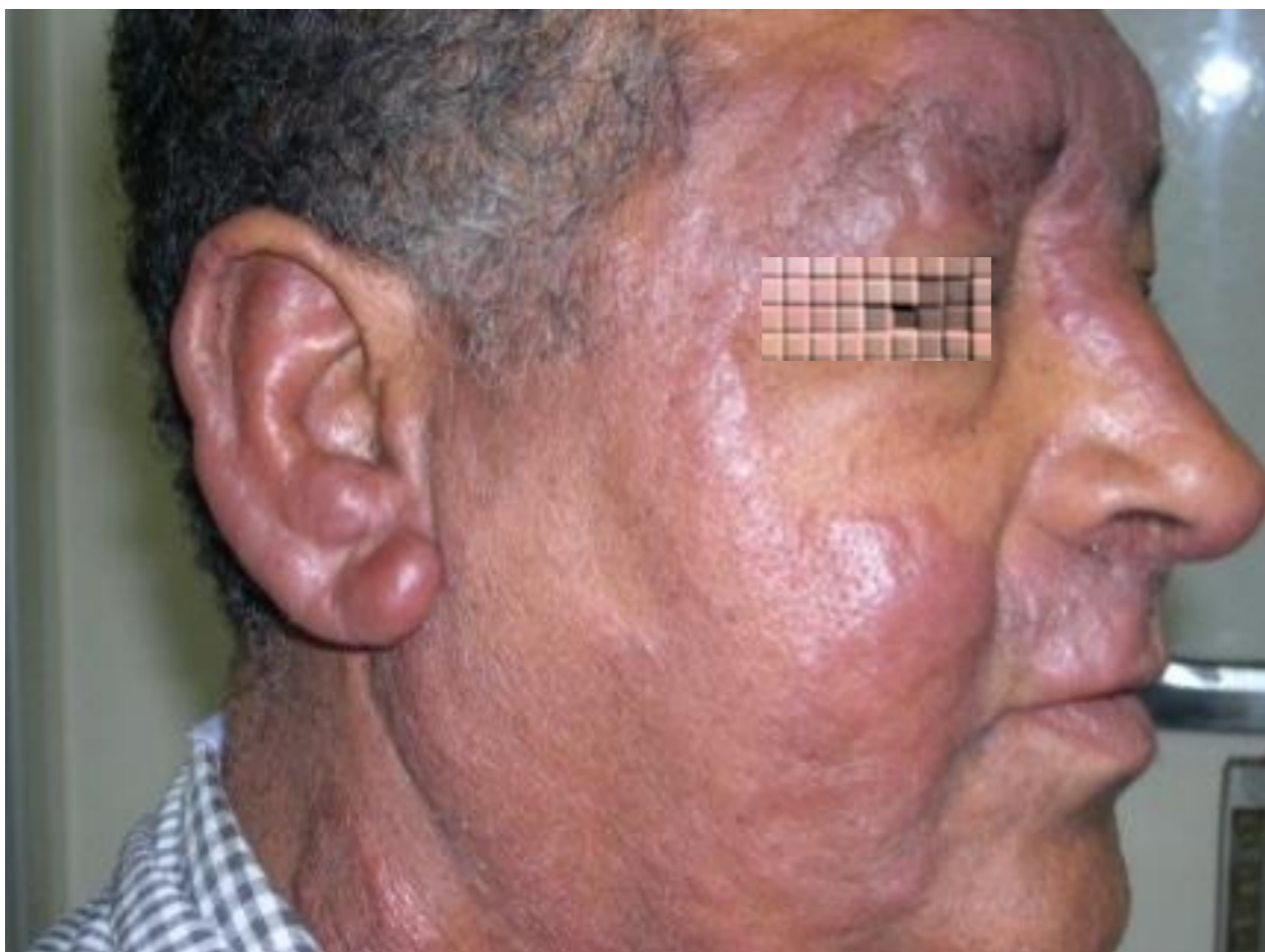

Reações Hansênicas e Diagnóstico Diferencial

Docente: Marco Andrey Cipriani Frade



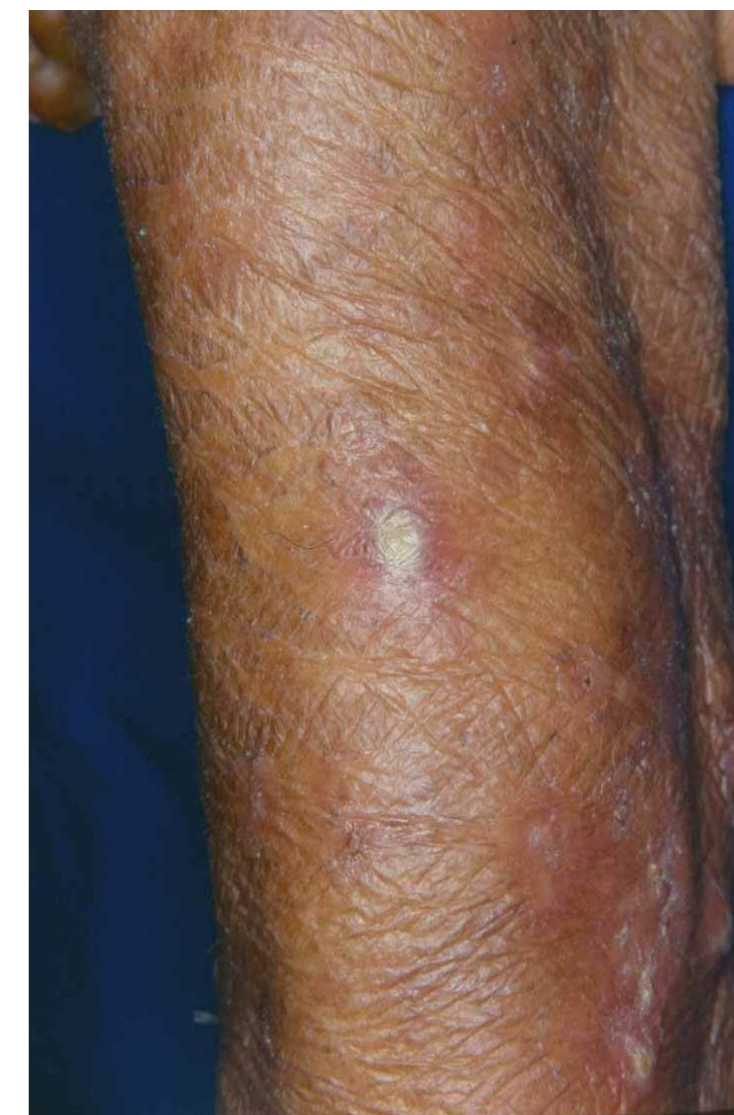Tipo 1 Reação Reversa

Especificidade Celular
Neurite



Tipo 2 Eritema Nodoso

Imunocomplexos

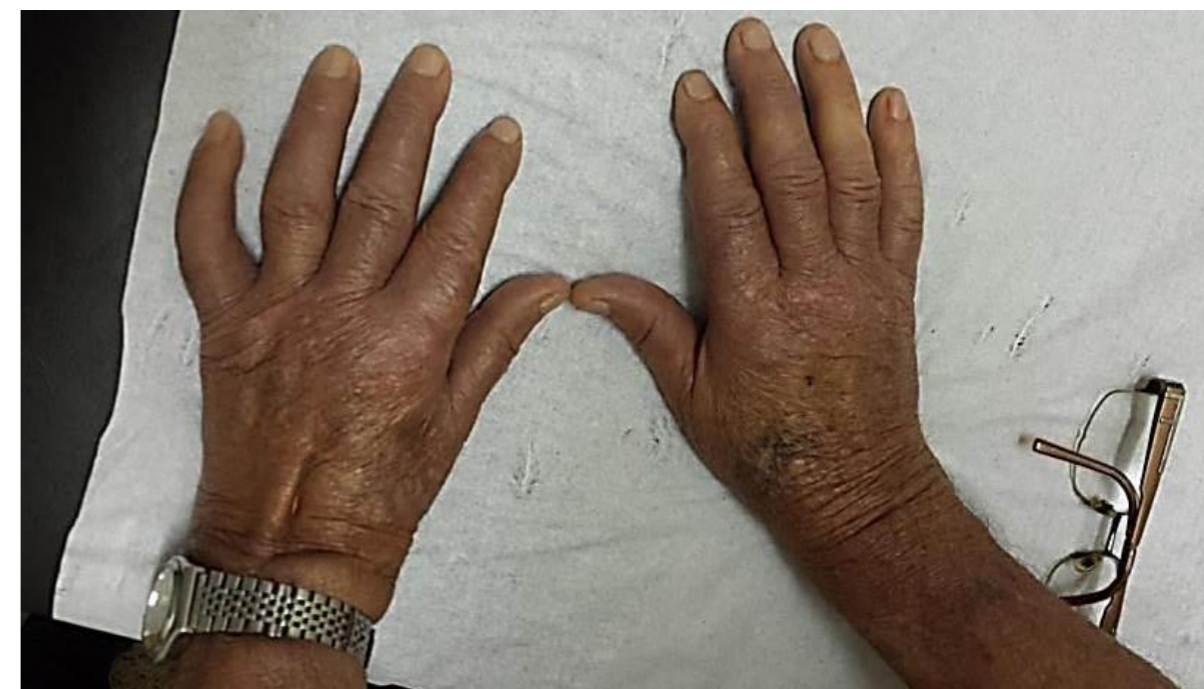
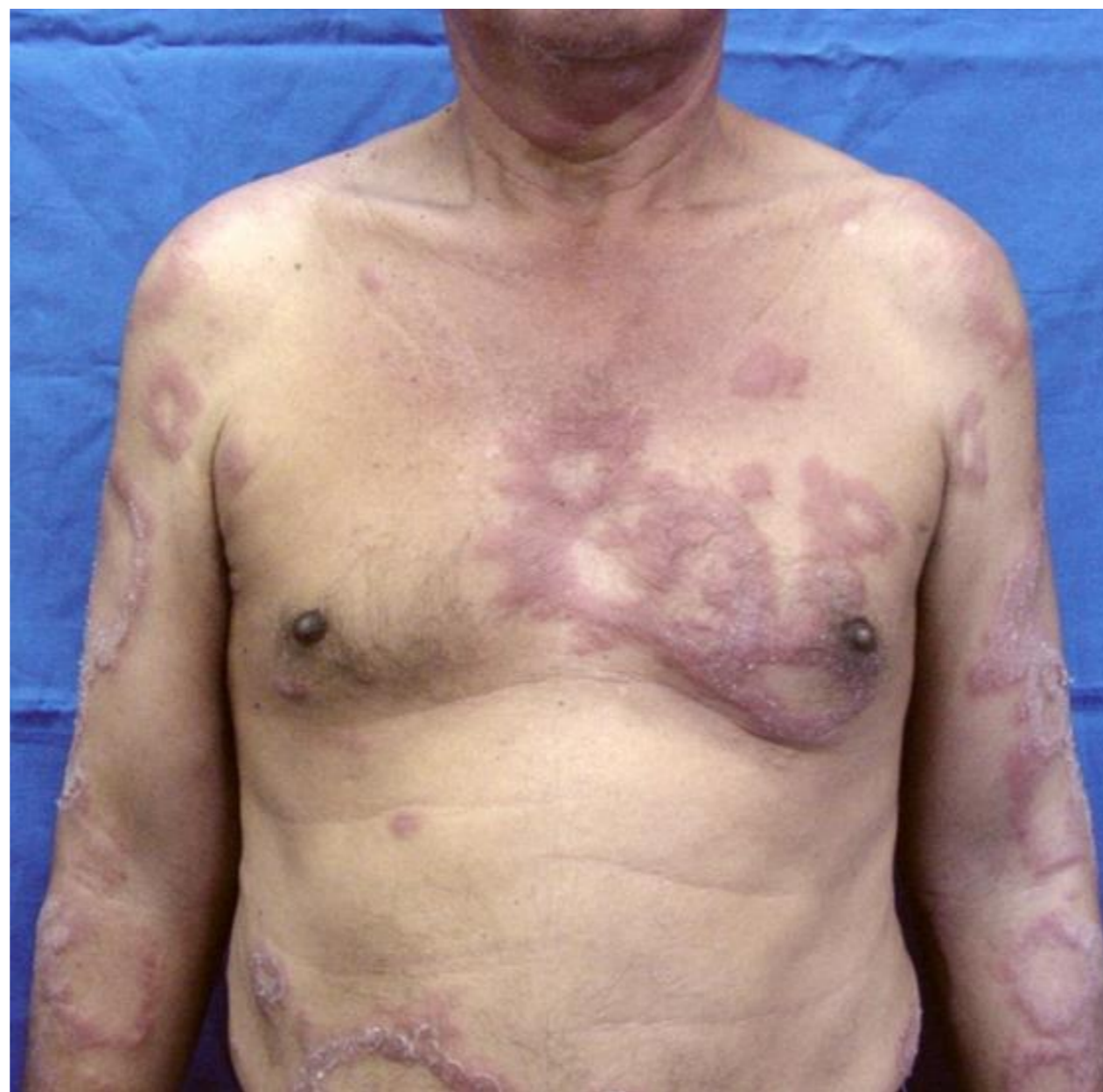
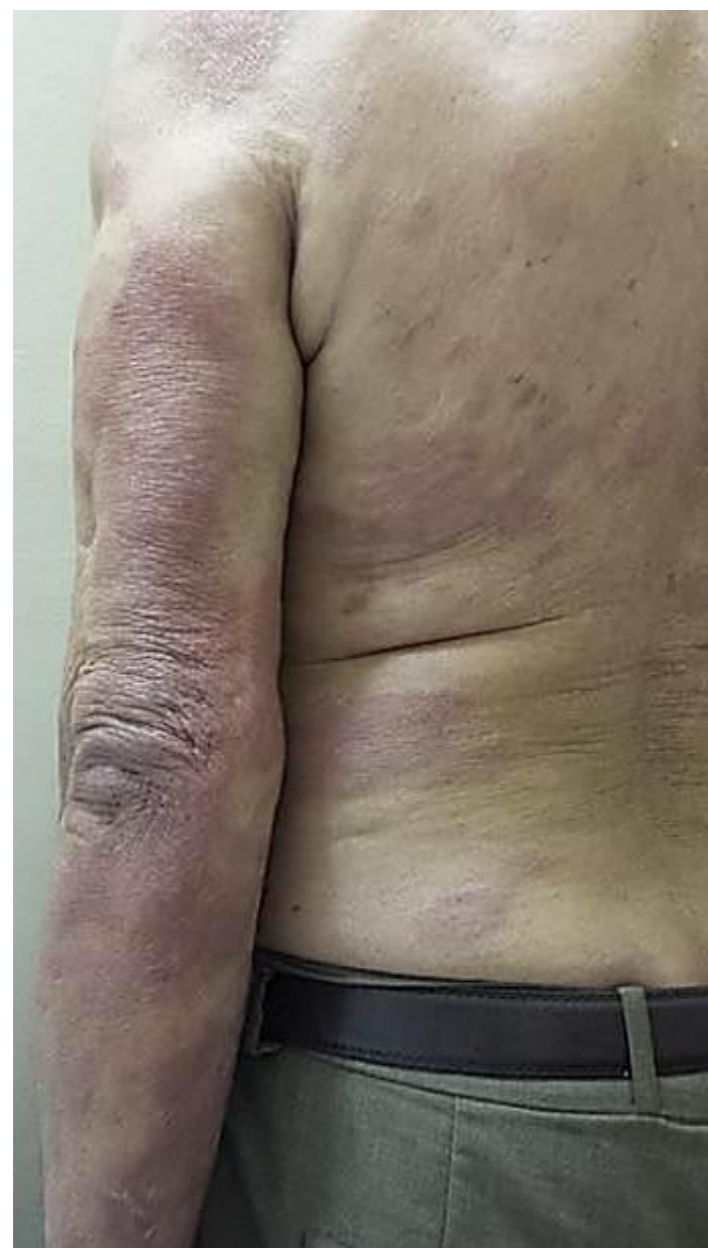
Quando ocorrem no curso da PQT, esta deve ser mantida, associada aos tratamentos específicos para reações.

- Reagudização das lesões antigas e novas satélites;
- Edema de mãos e pés (dedos em salsicha);
- Neurites;
- Resposta Th 1;

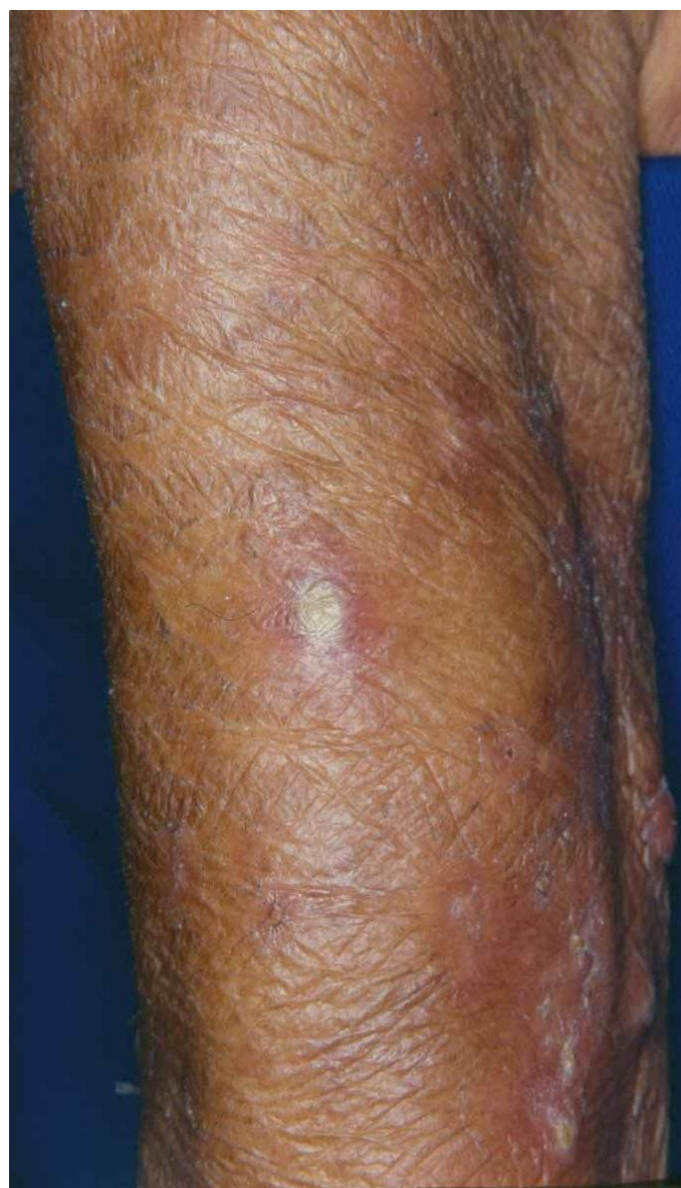TRATAMENTO:

Prednisona 1mg/Kg/dia

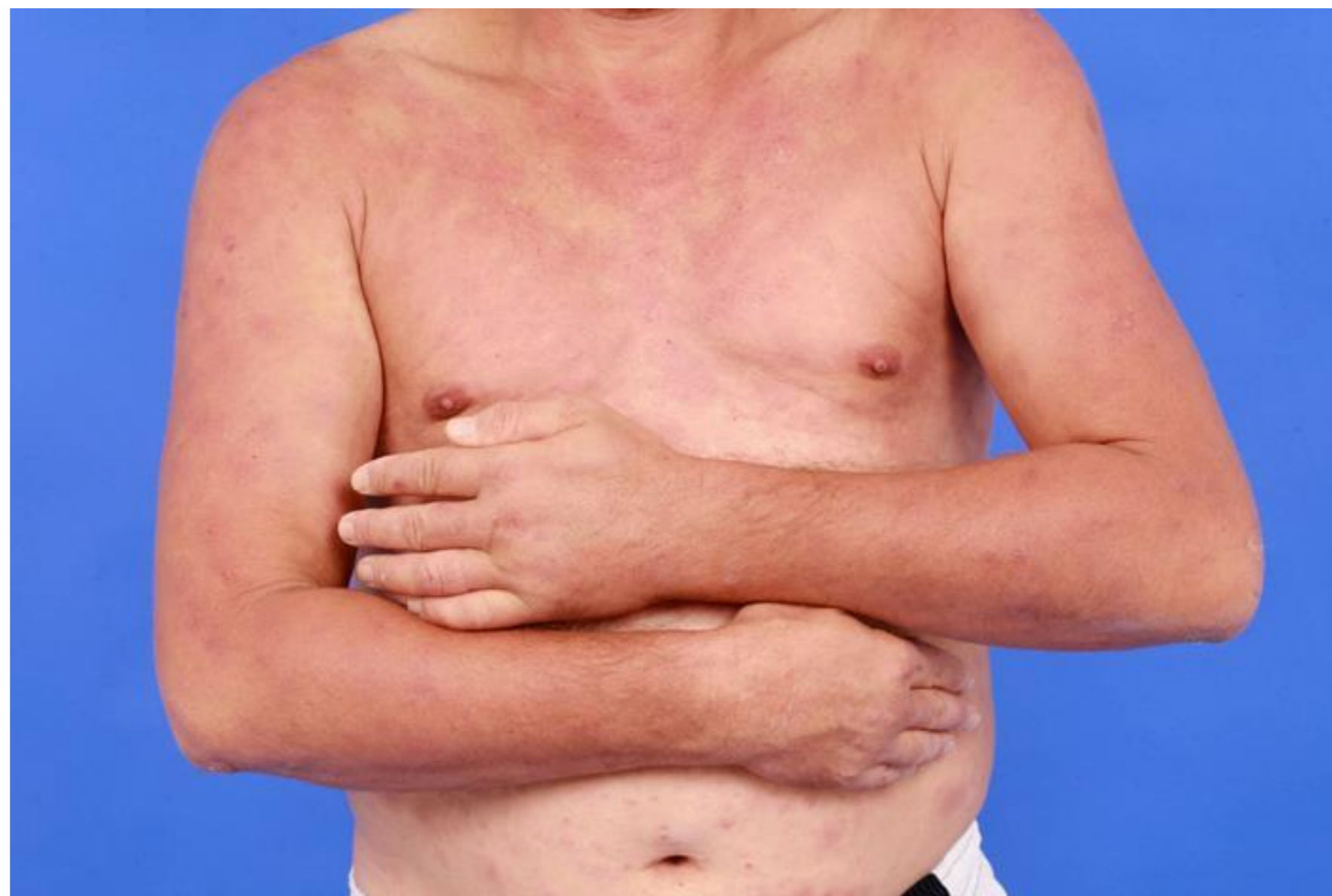

- Lesões nodulares difusas e inflamadas;
- Sinais sistêmicos como febre, artralgia, orquite;
- Resposta Th 2 – imunocomplexos.

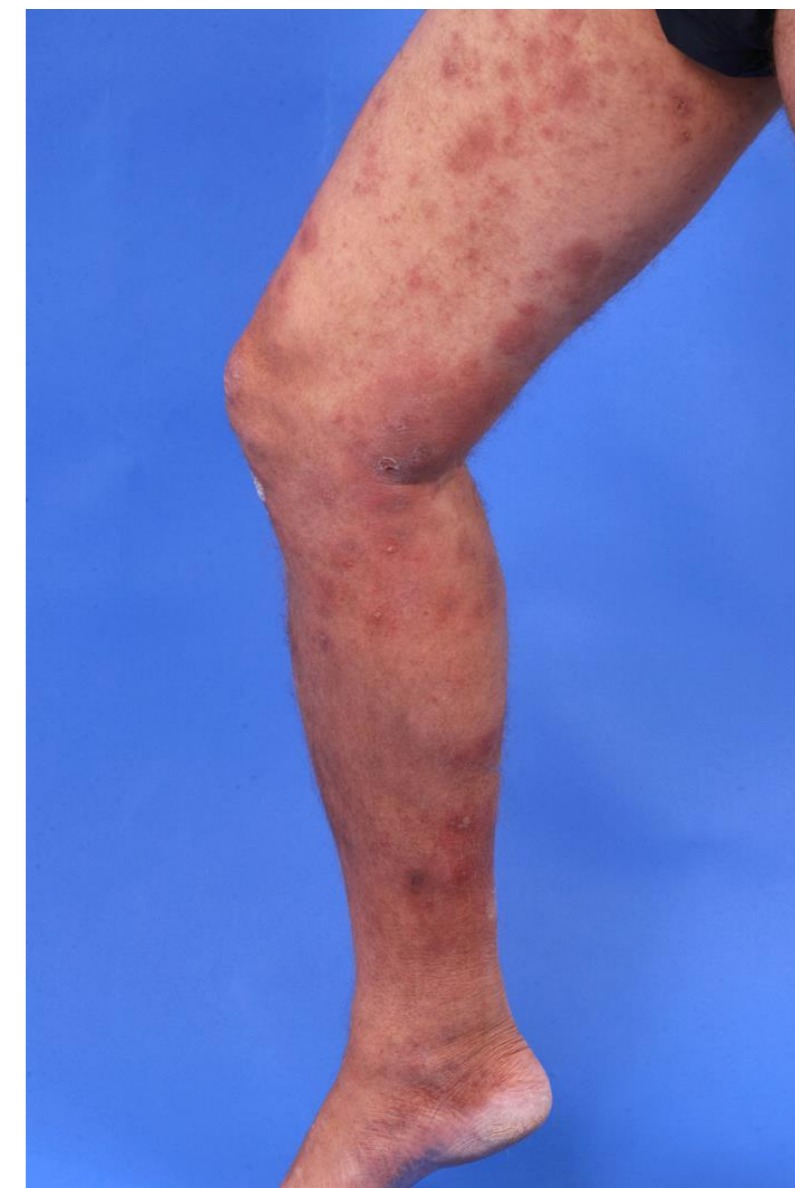TRATAMENTO: Talidomida 100 a 300mg/d; Pentoxifilina 1,2 g/d; Prednisona 1mg/kg/d



Nódulos

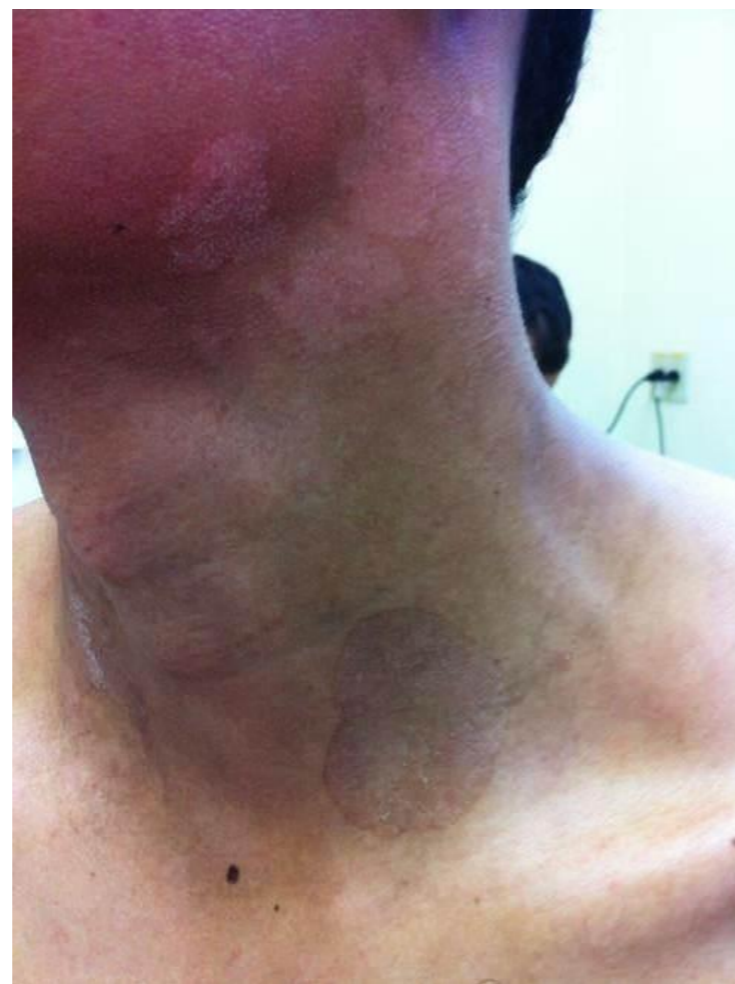
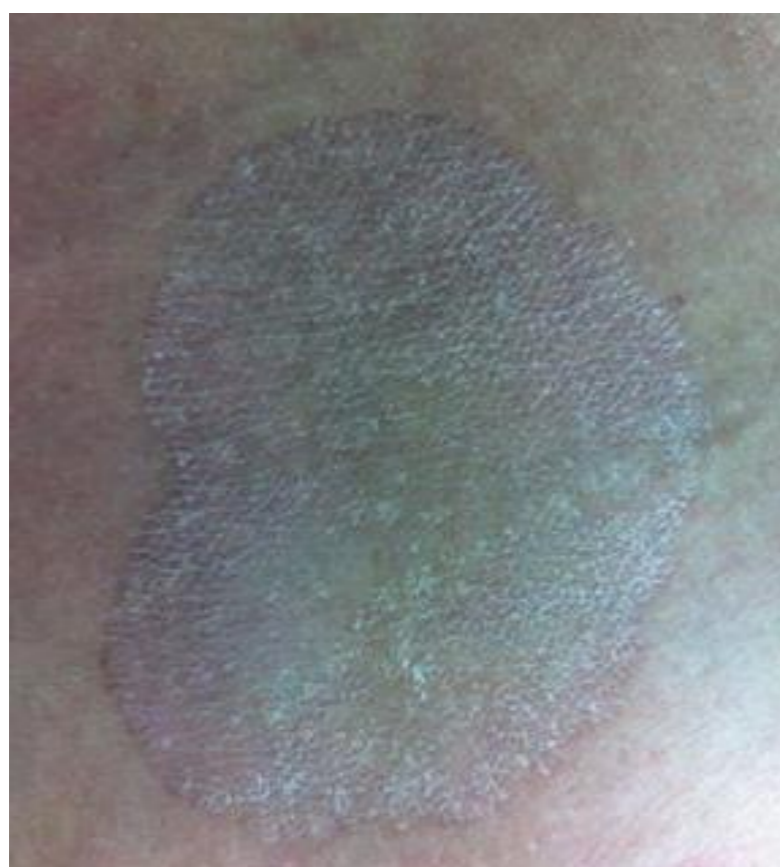
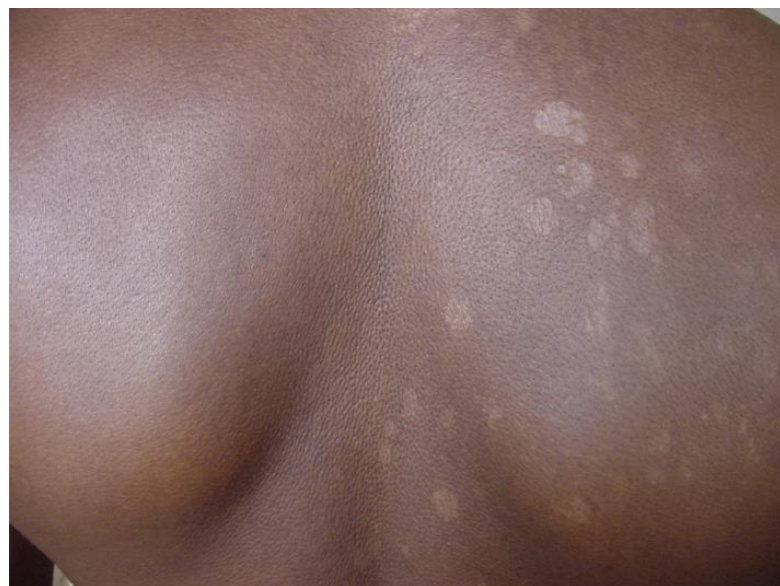
Enh + Mão Reacional

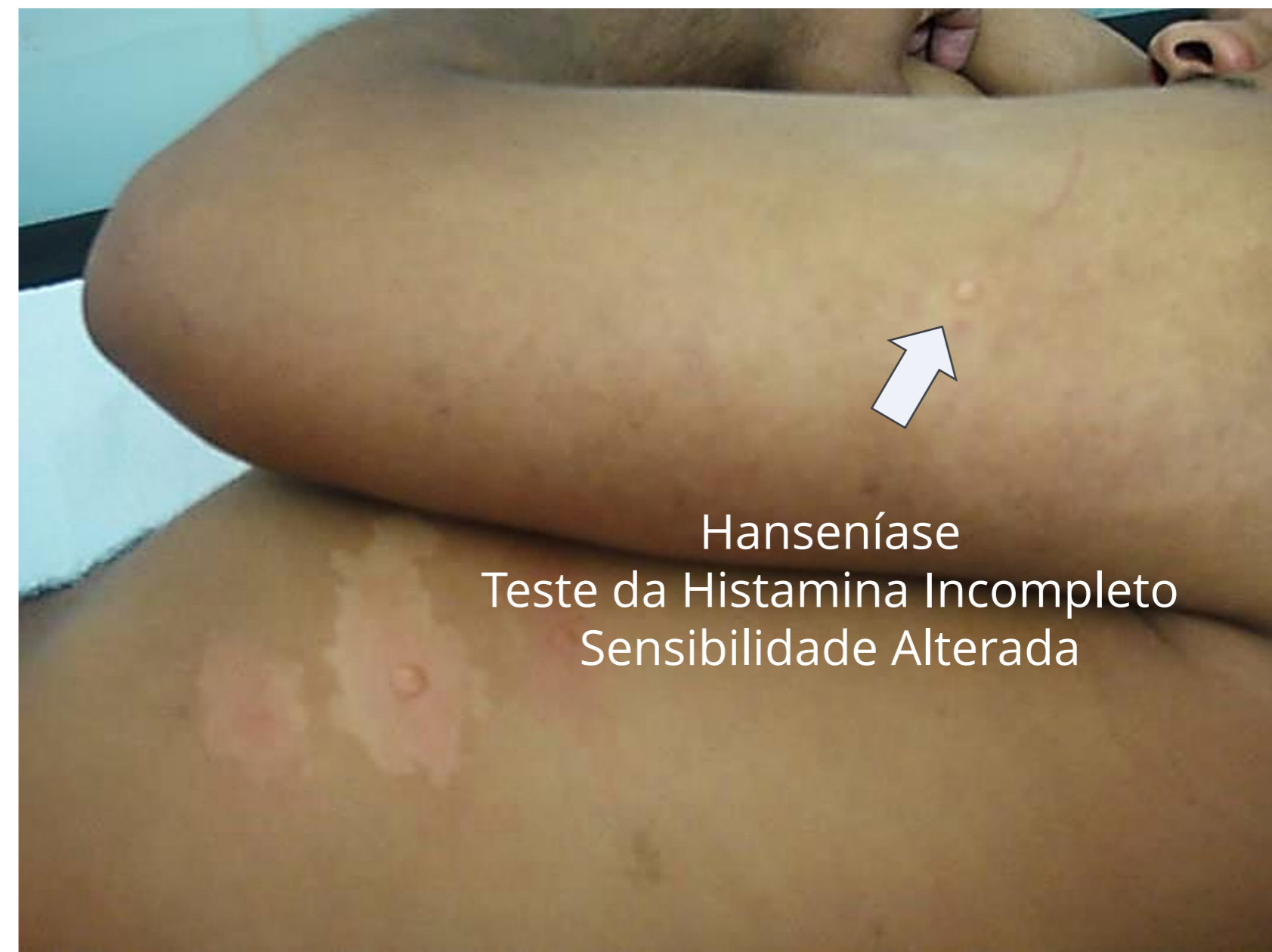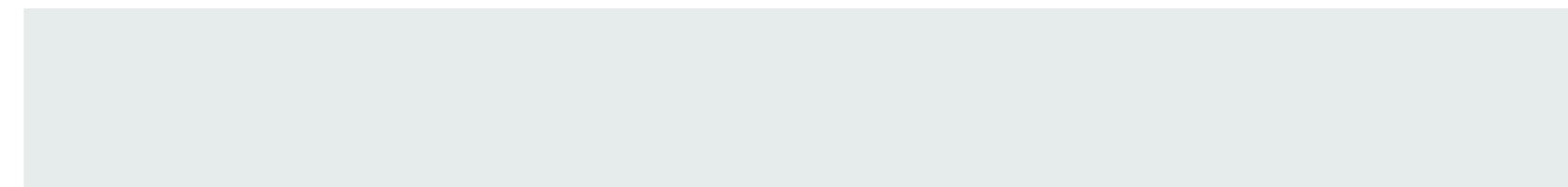


Eritema Polimorfo “Like”

Diagnósticos Diferenciais



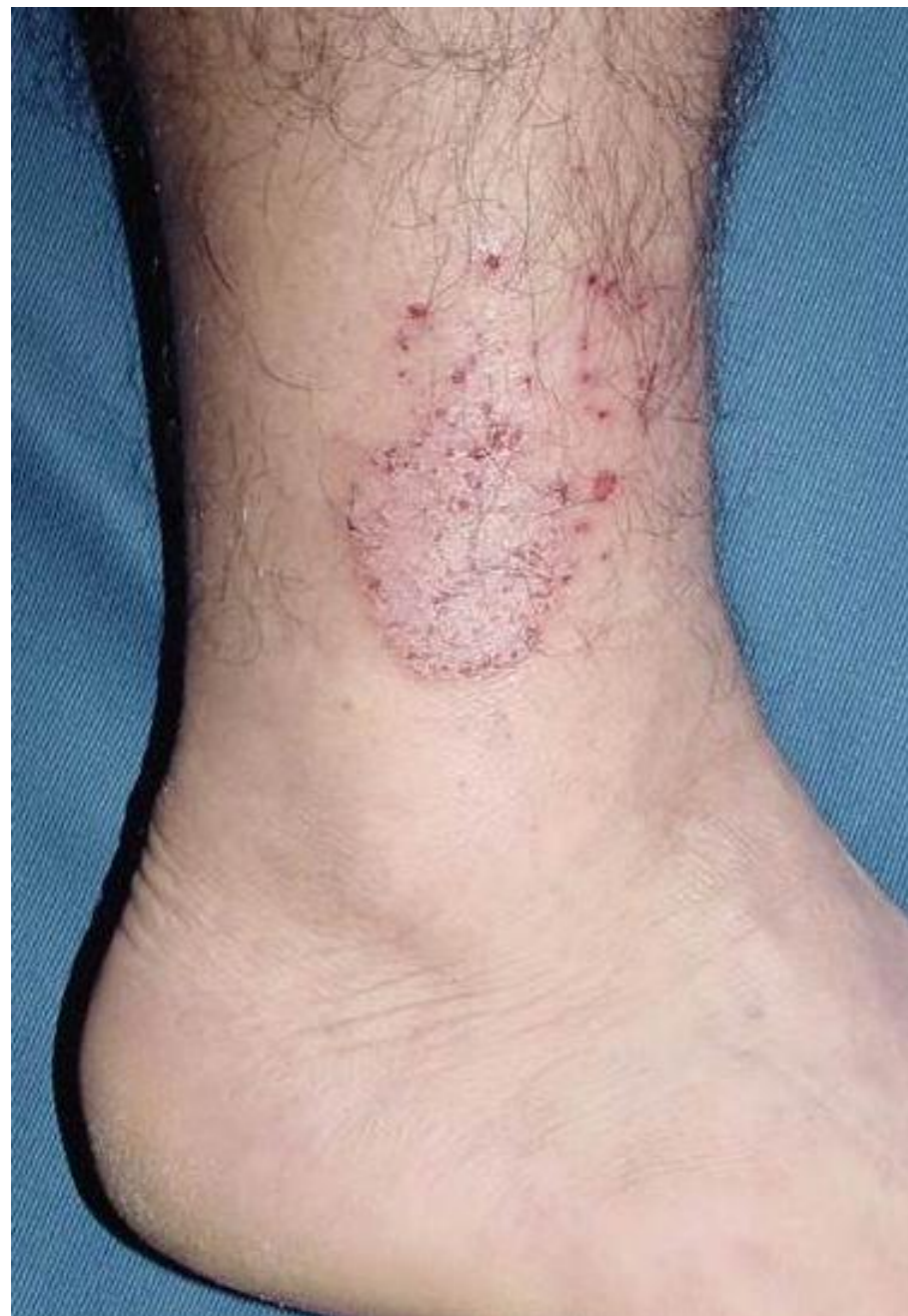Pitiríase Versicolor
Escamação furfurácea (sinal de Zileri +), sensibilidade normal



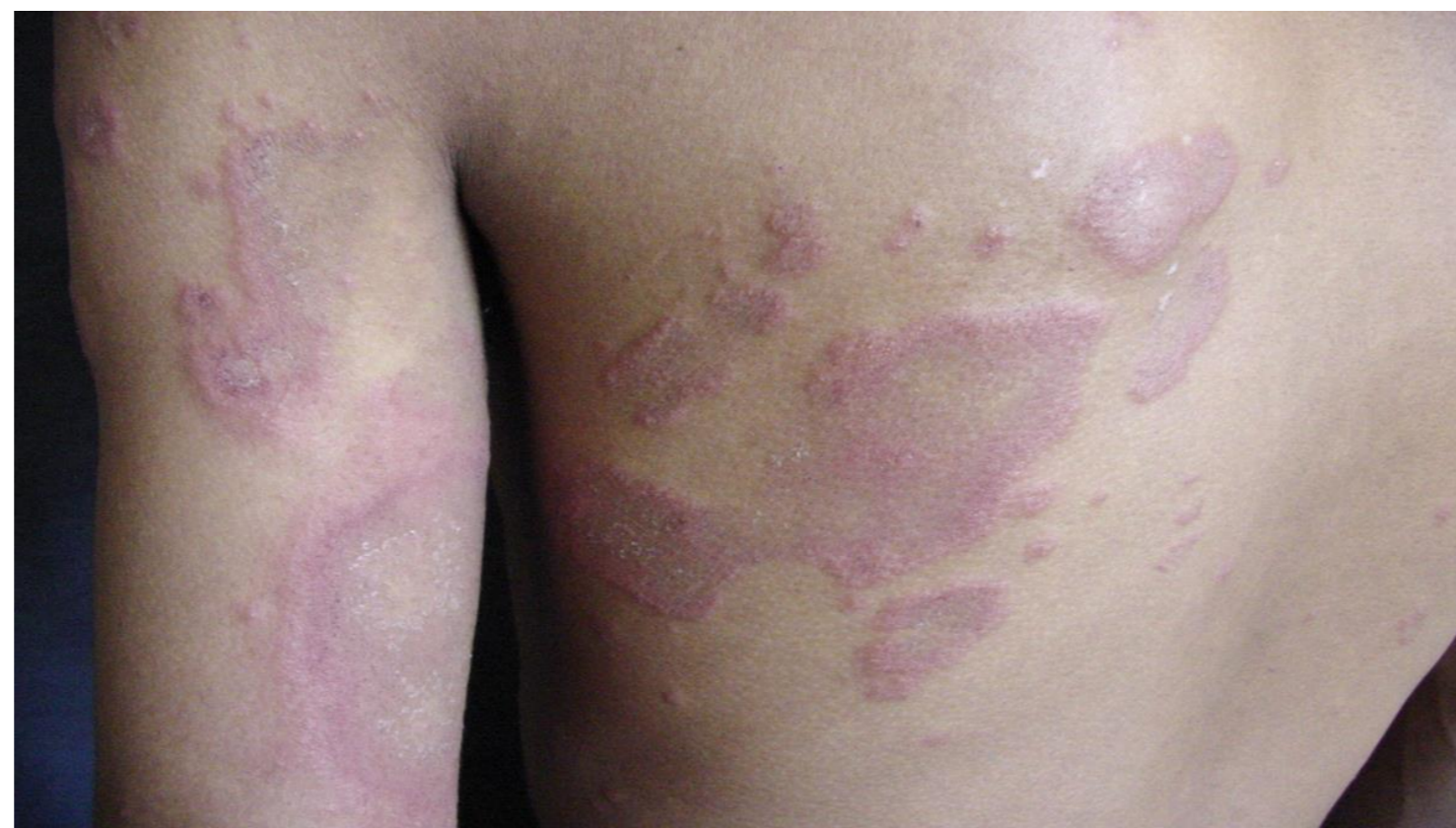
Hanseníase
Teste da Histamina Incompleto
Sensibilidade Alterada

Nevo Anêmico
Congênito, teste da histamina completo, sensibilidade normal

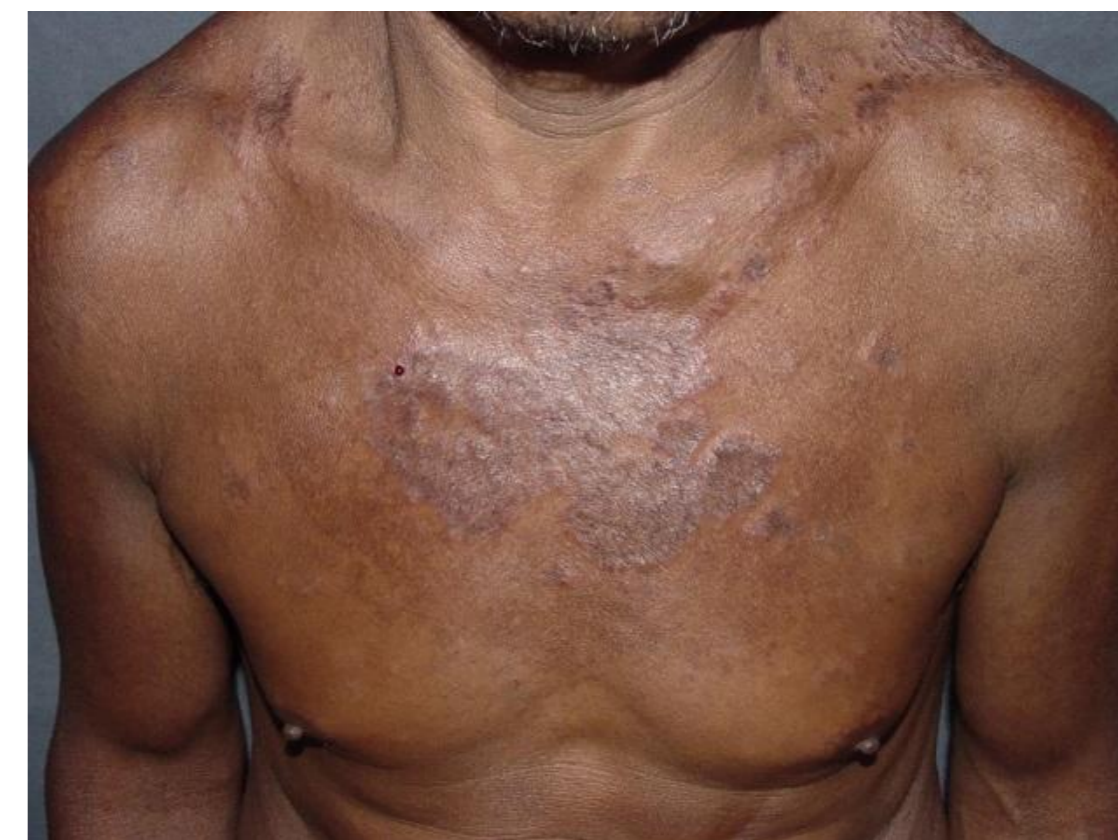Diagnósticos Diferenciais



Dermatofitose
Prurido, vesículas e
crostículas nas bordas



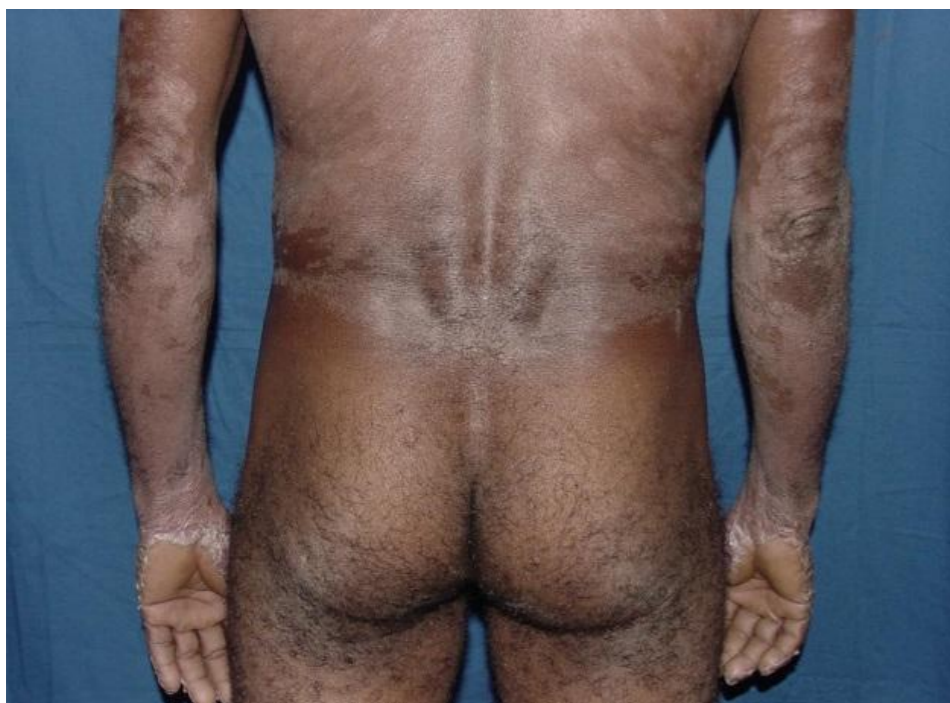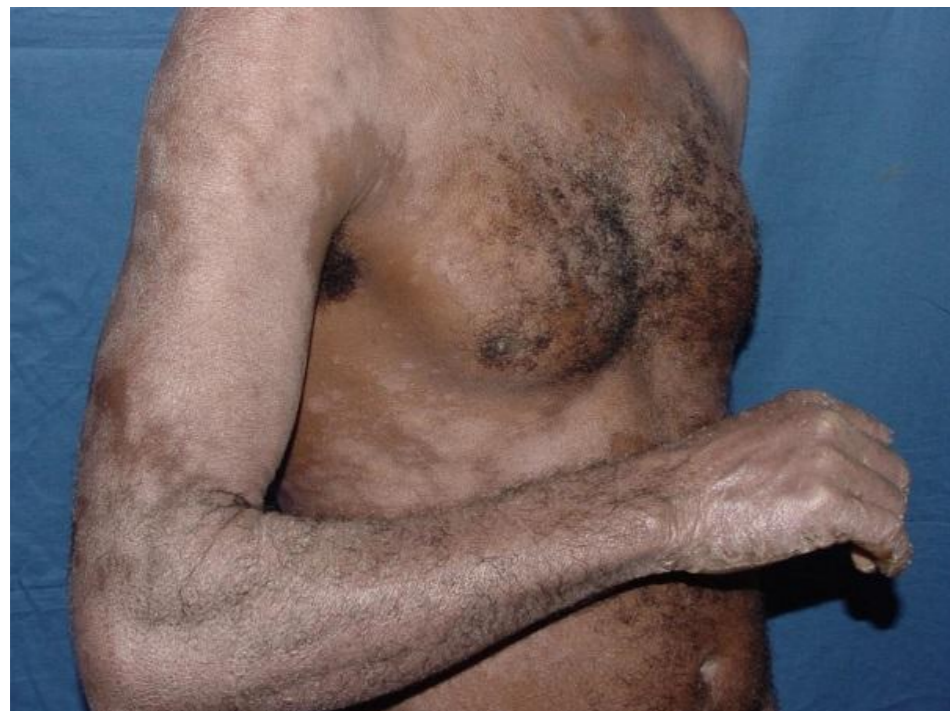Farmacodermia
Prurido, descamação fina, início agudo
relacionado a fármaco, sensibilidade
normal



Lupus Cutâneo
Sensibilidade normal, áreas
fotoexpostas, atrofia cutânea

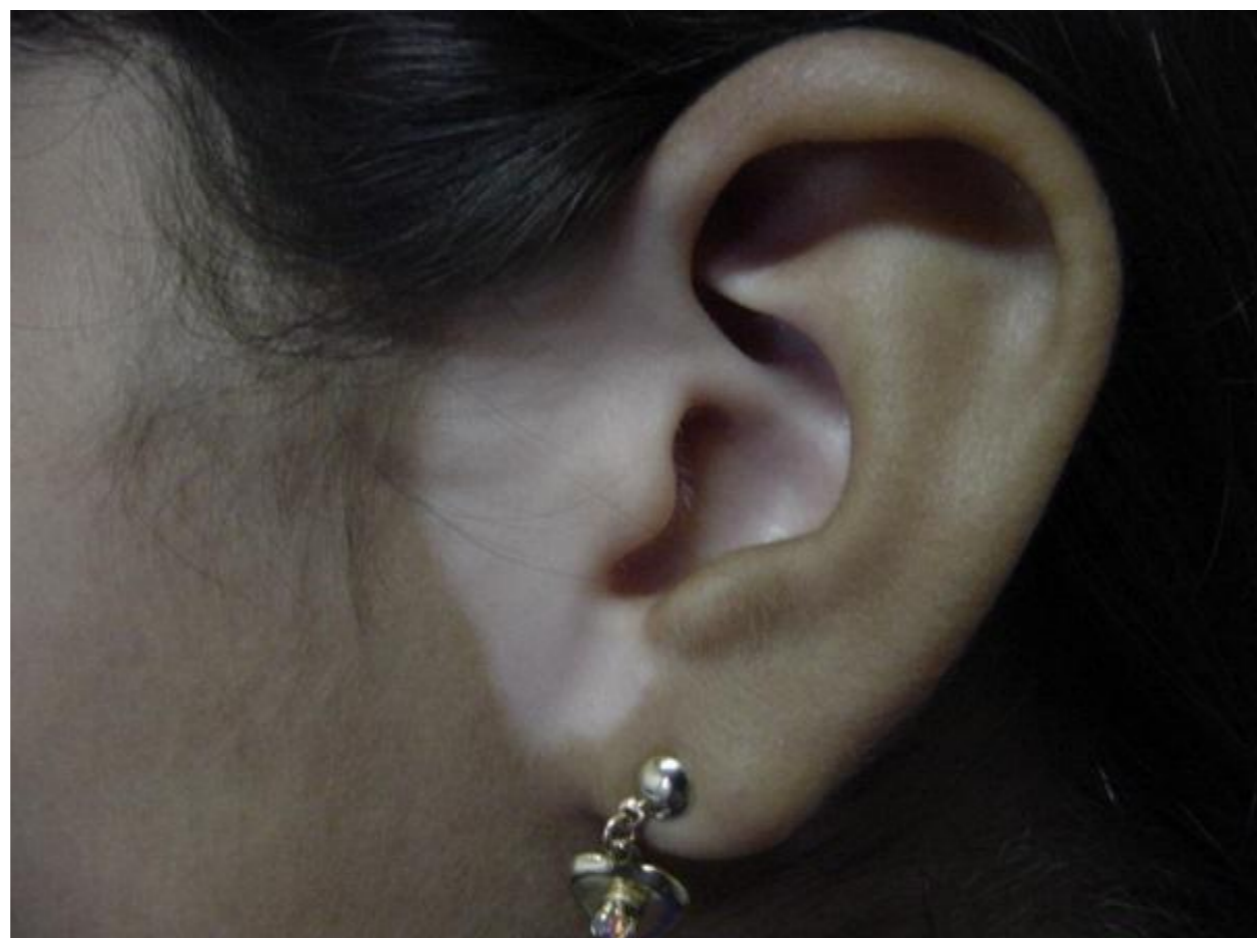Diagnósticos Diferenciais

Contribuição: Fotos cedidas pelo
Prof. Dr. Cláudio Guedes Salgado - UFPA



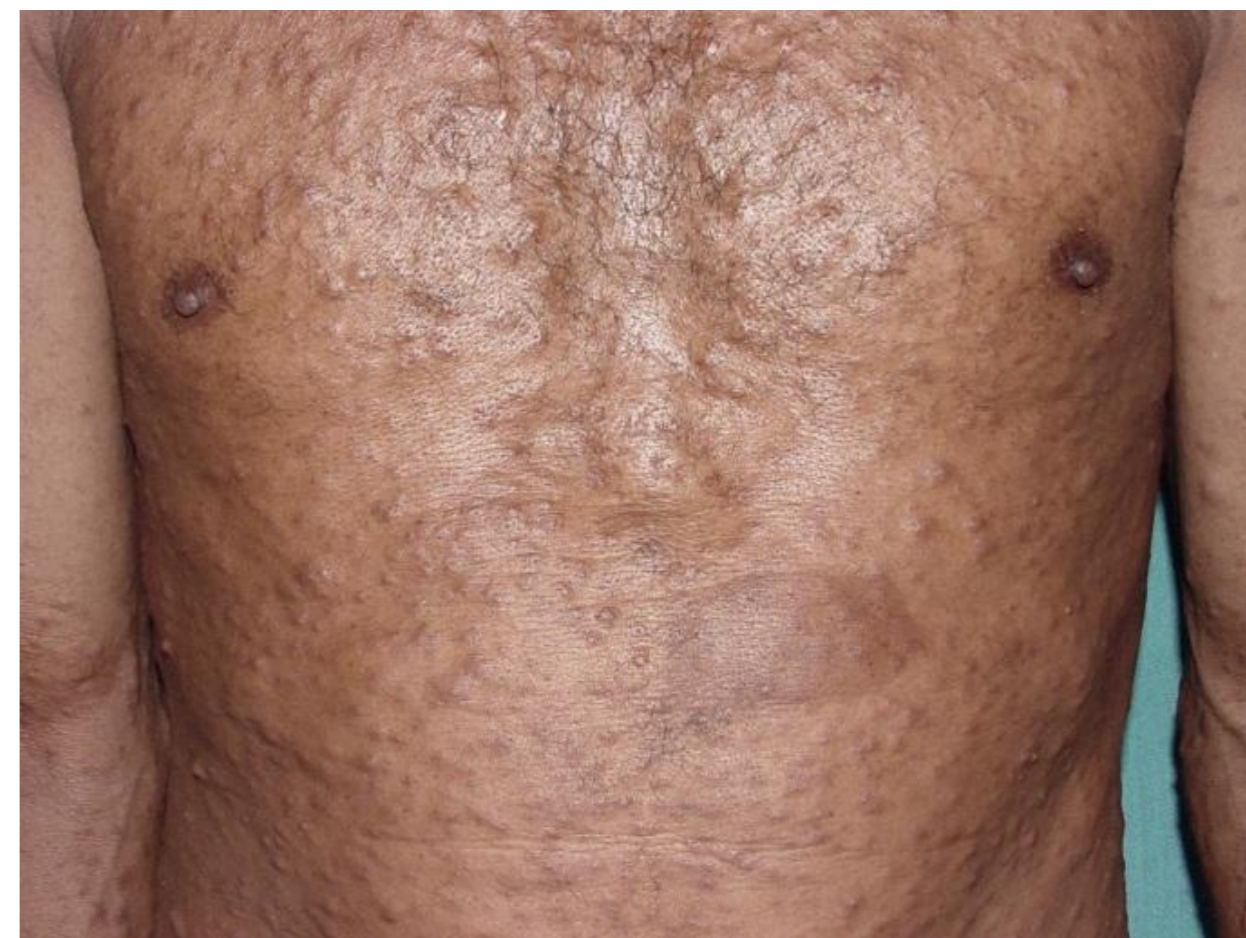Dermatite de Contato

Prurido, vesículas, crostículas,
escamas, respeitando limites
do contato (à juta)



Vitiligo

Acromia, simetria, sensibilidade
normal

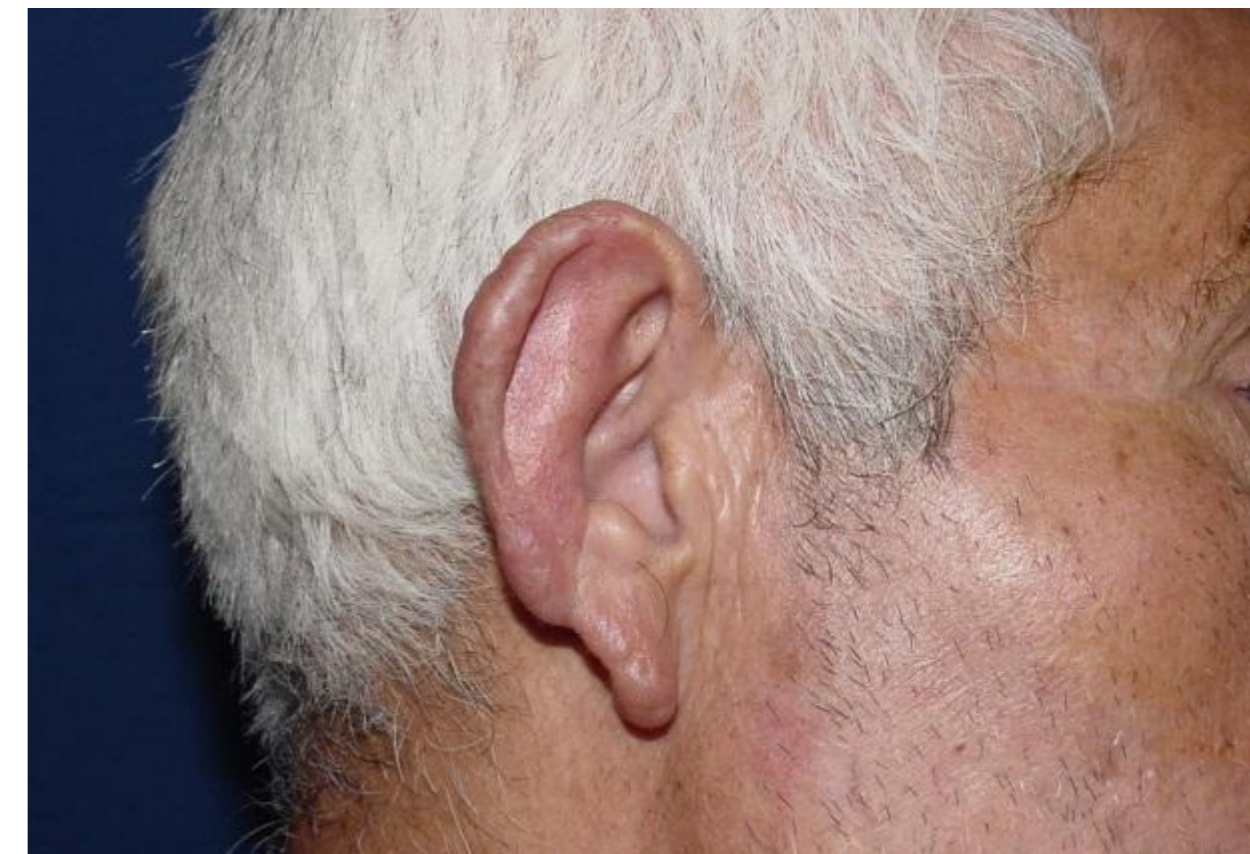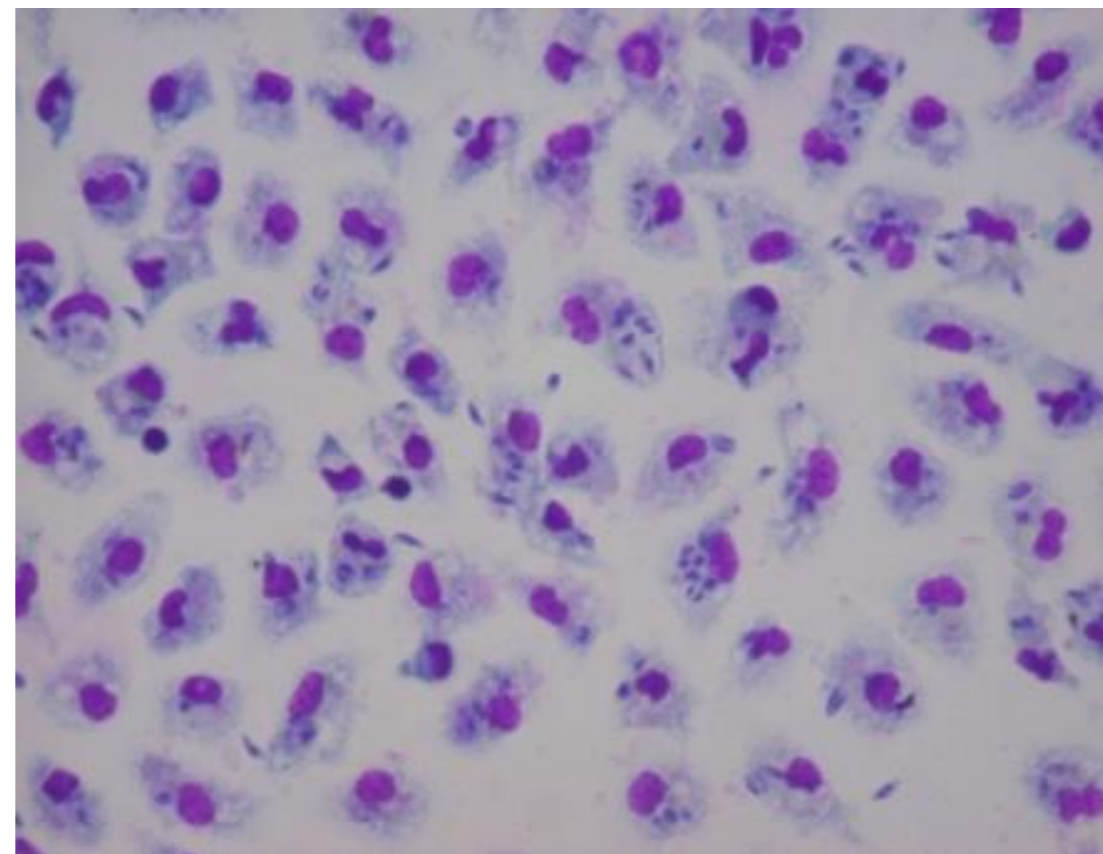

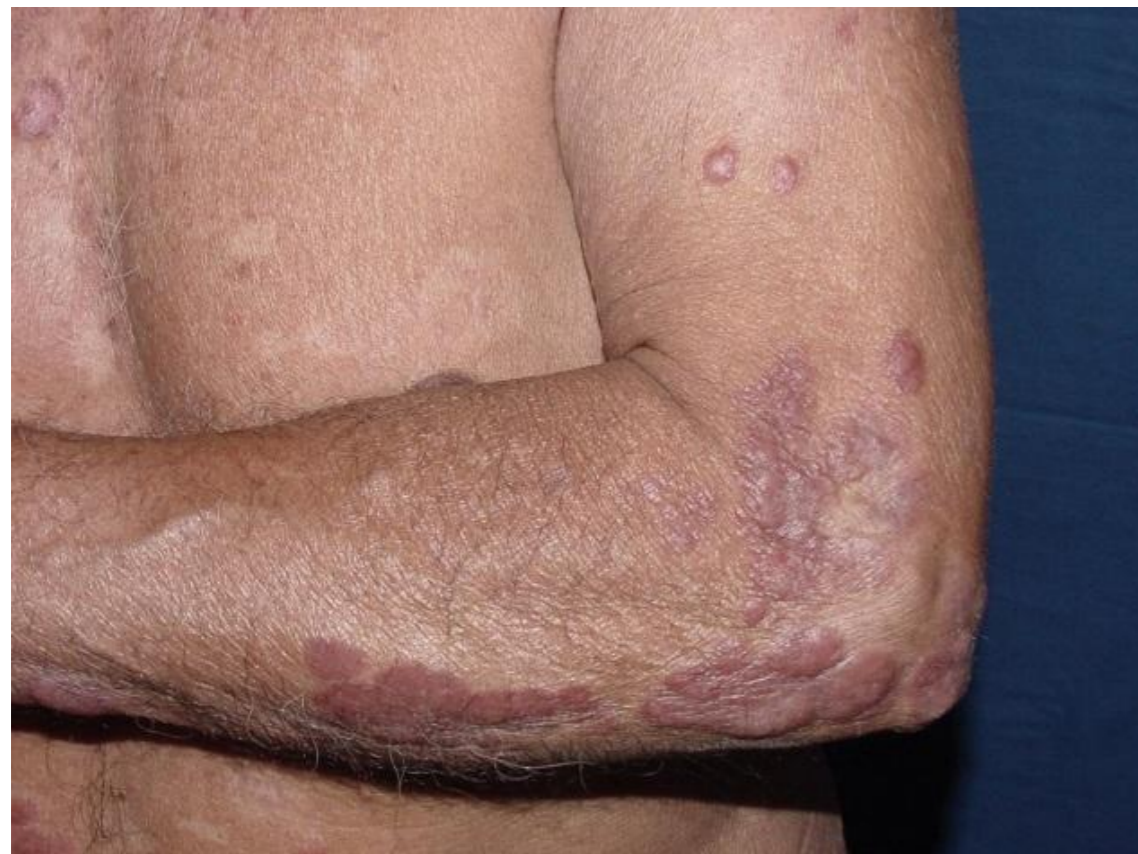
Neurofibromatose

Múltiplos nódulos, manchas
amarronzadas, doença hereditária,
sensibilidade normal.

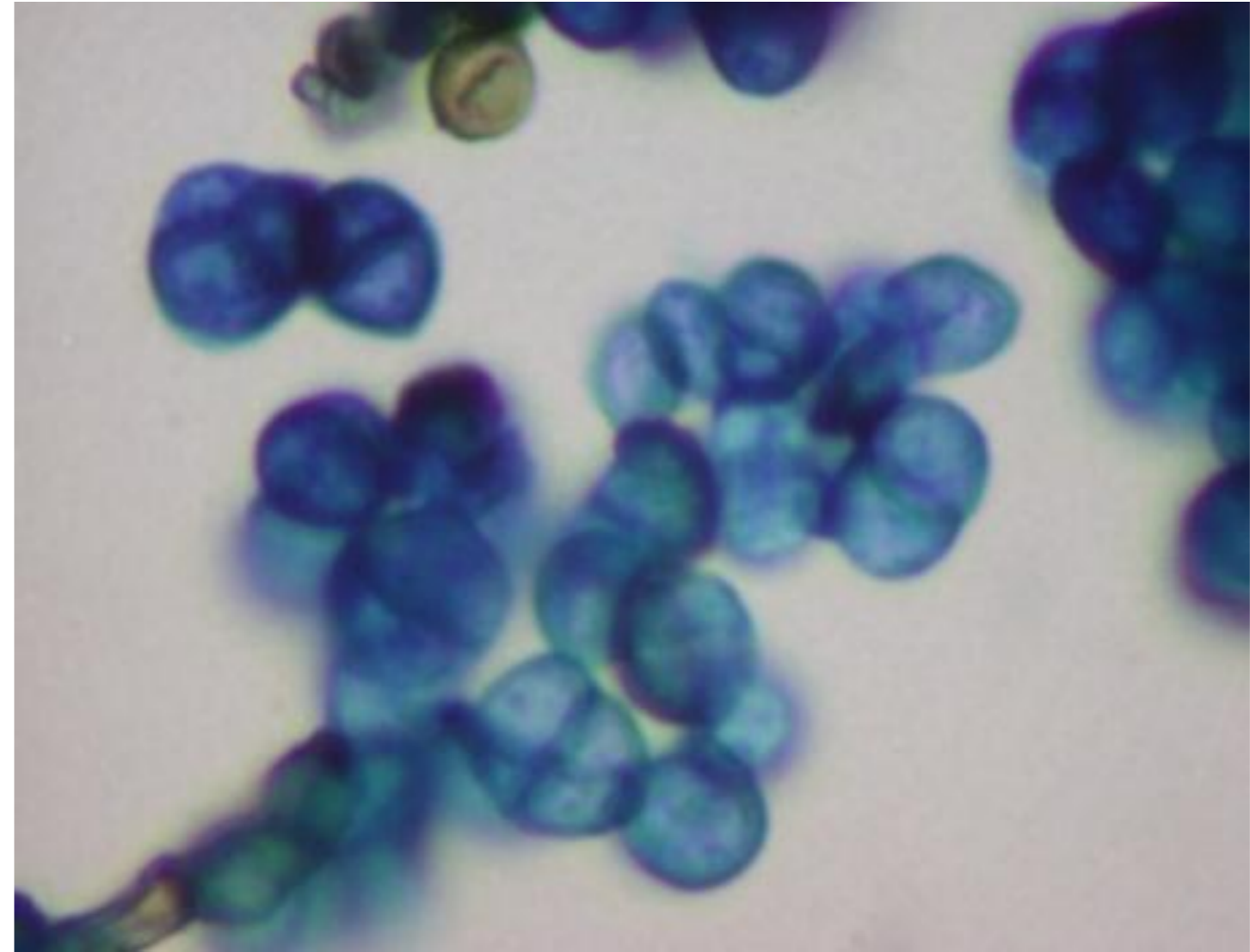
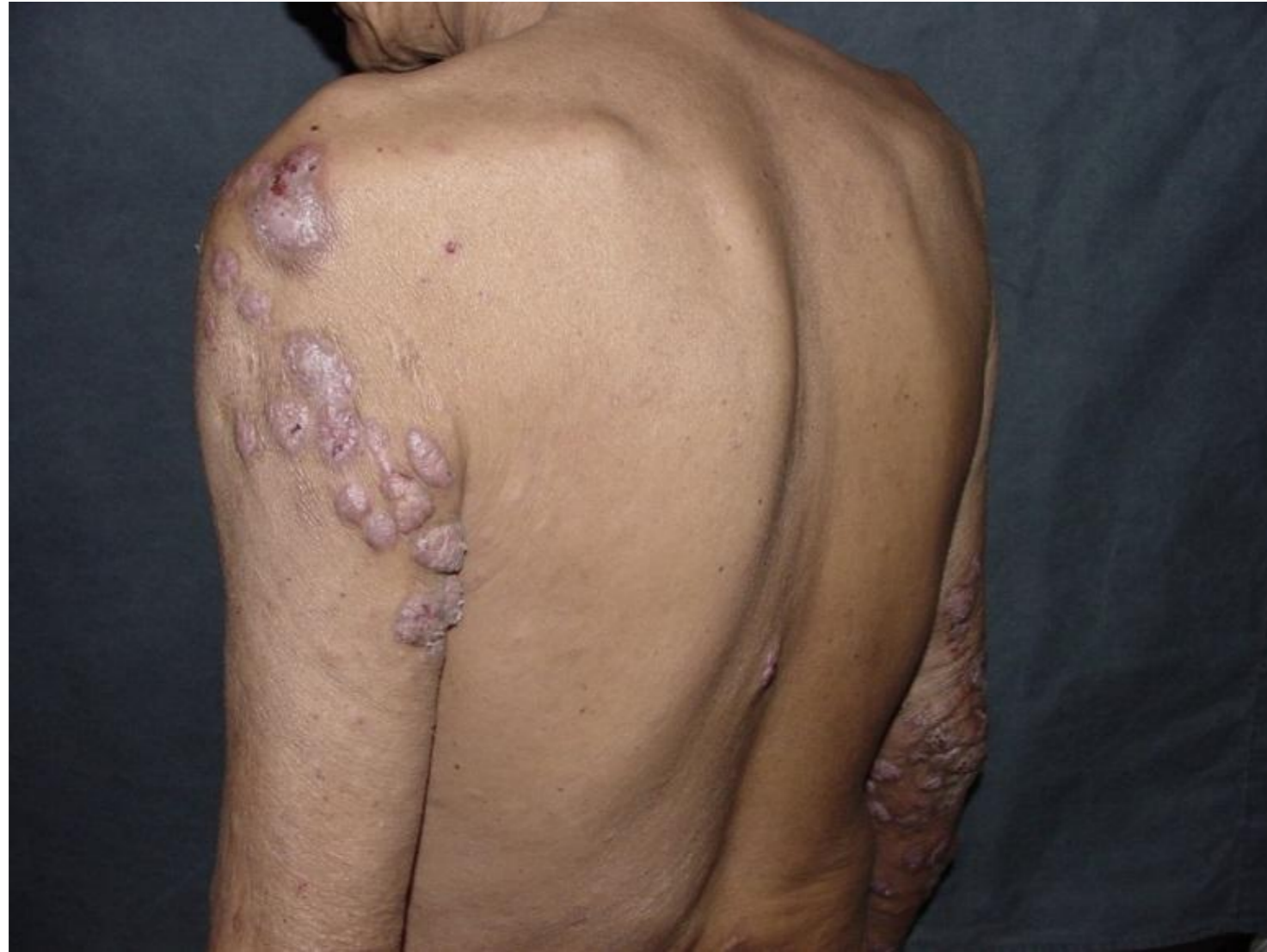Diagnósticos Diferenciais

Contribuição: Fotos cedidas pelo
Prof. Dr. Cláudio Guedes Salgado - UFPA



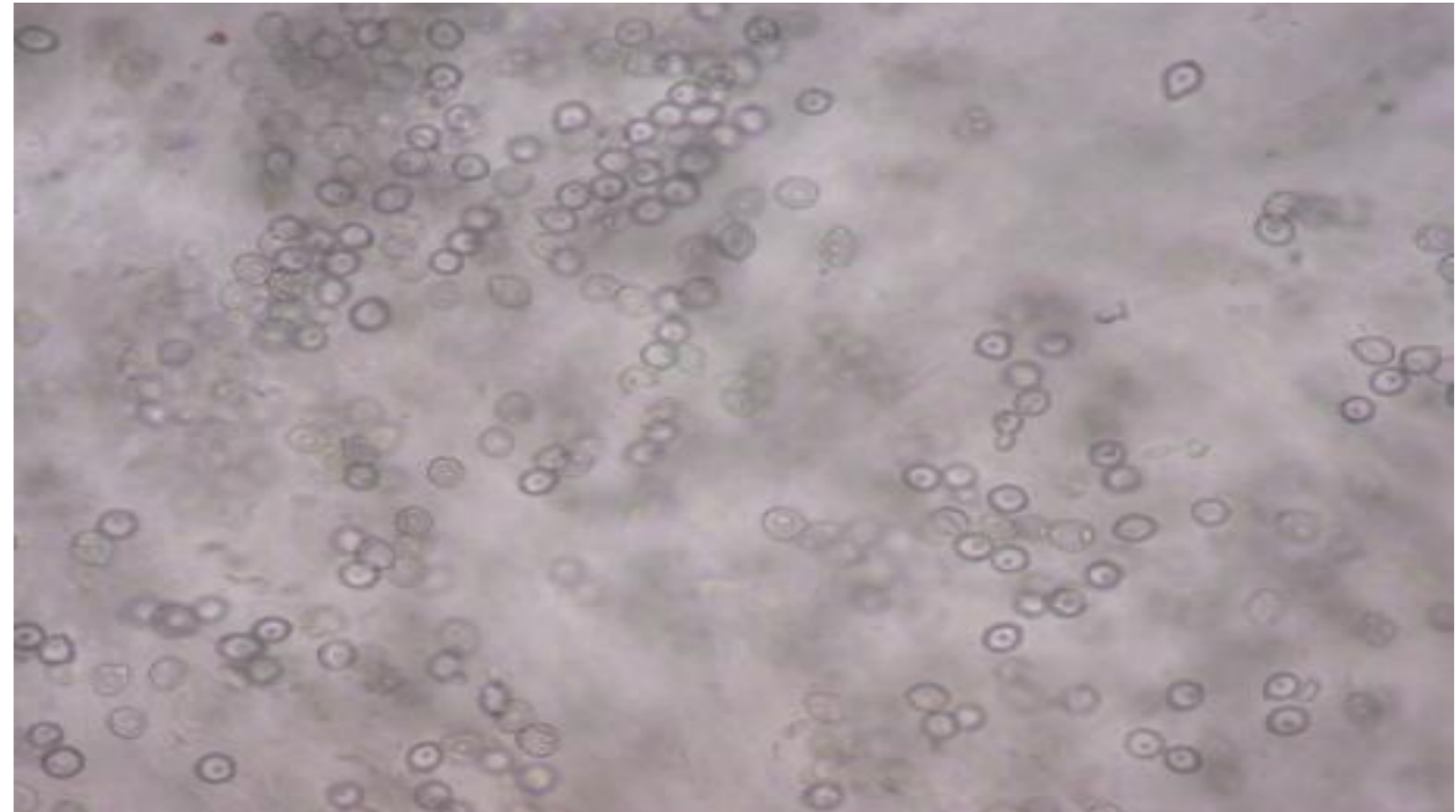
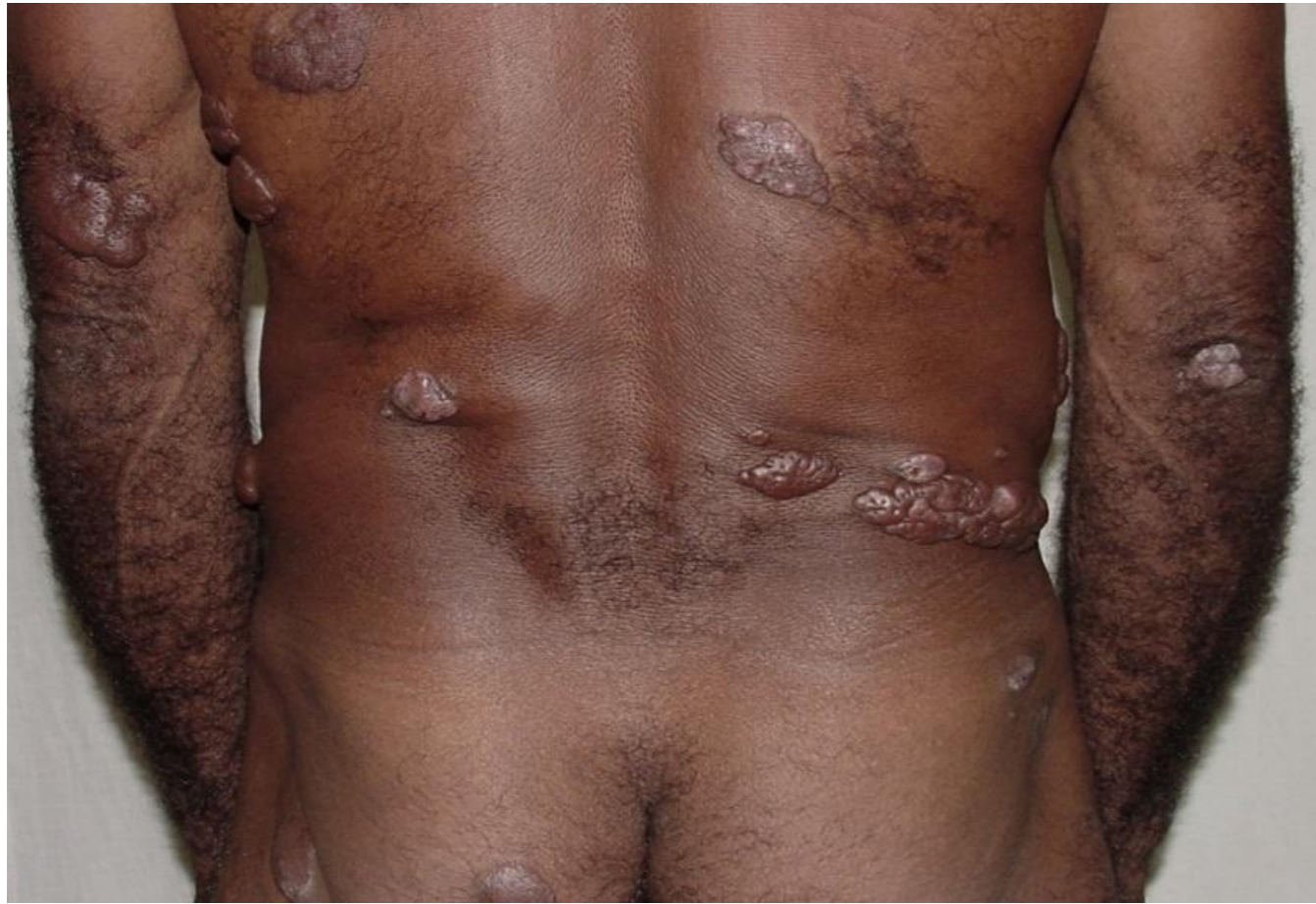Leishmaniose Anérgica

Lesões nodulares múltiplas, histopatológico sempre positivo, sensibilidade normal nas lesões



Cromoblastomicose

Contribuição: Fotos cedidas pelo
Prof. Dr. Cláudio Guedes Salgado - UFPA



Doença de Jorge Lobo

Contribuição- Fotos cedidas pelo
Prof. Dr. Cláudio Guedes Salgado - UFPA

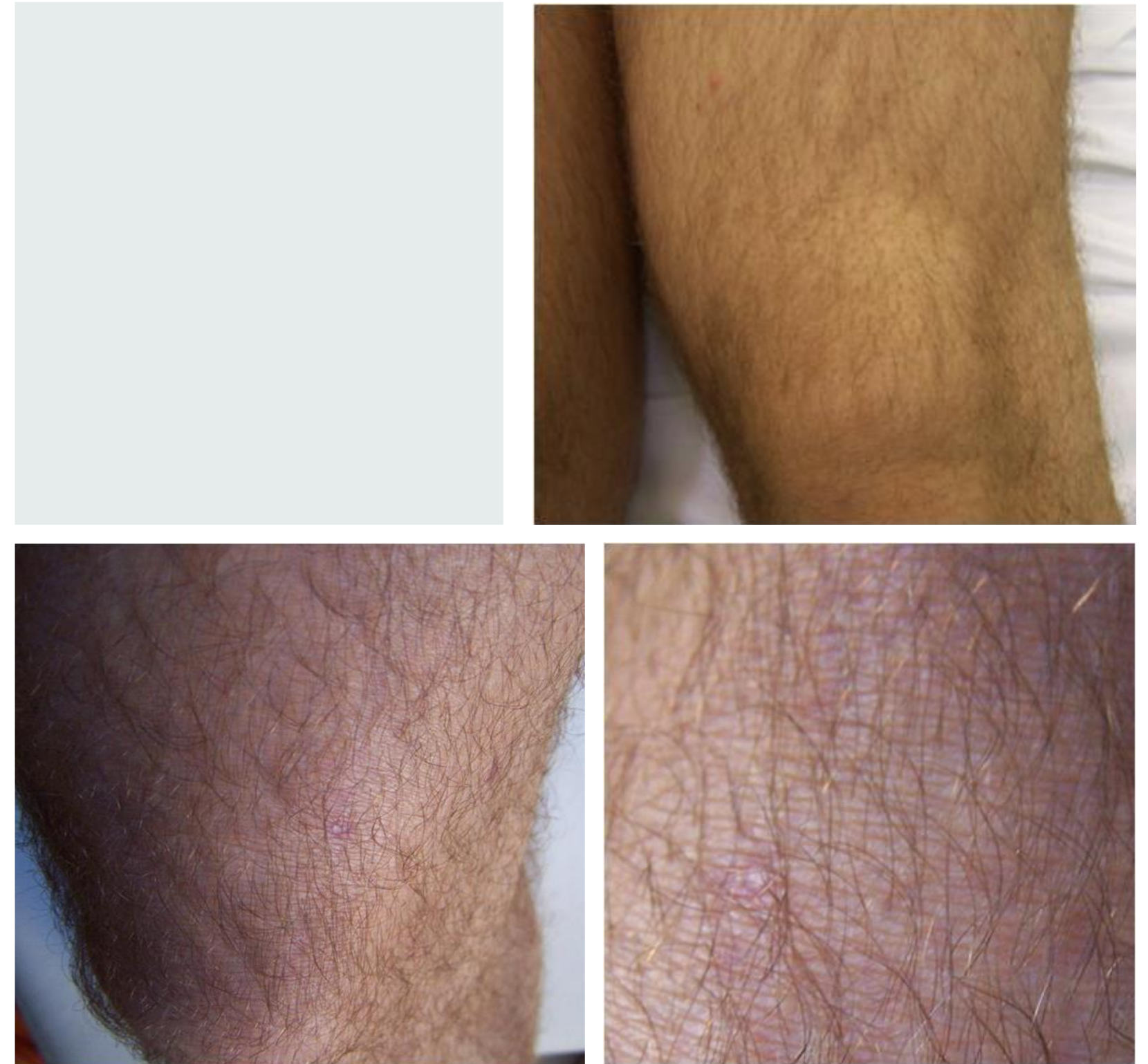Considerações Finais

O Brasil ainda é um país que não alcançou a meta de eliminação Prevalência <1 CN/10.000 hab.

- O diagnóstico da hanseníase é **essencialmente clínico**: alterações das sensibilidades térmica, tátil e dolorosa.

Responsabilidade quanto ao:

- Diagnóstico PRECOCE;
- Tratamento PRECOCE e cura da hanseníase;
- Regeneração neural PRECOCE;
- Menor INCAPACIDADE.



Evolução já após o 5º mês PQT
(Retorno da sensibilidade e repilificação)

As fotos e vídeos clínicos utilizados são pertencentes ao arquivo da Divisão de Dermatologia do Departamento de Clínica Médica da Faculdade de Medicina de Ribeirão Preto da Universidade de São Paulo.

As exceções encontram-se definidas individualmente, conforme autoria inscrita.

**© 2014. Ministério da Saúde. Sistema Universidade Aberta do SUS.
Fundação Oswaldo Cruz & SE/UNA-SUS**

Alguns direitos reservados. É permitida a reprodução, disseminação e utilização dessa obra, em parte ou em sua totalidade, nos termos da licença para usuário final do Acervo de Recursos Educacionais em Saúde. Para tradução para qualquer idioma, inclusão em banco de dados, inclusão em novas obras ou coletâneas e inclusão em material didático ou curso que constitua uma nova obra é necessária a autorização prévia e expressa. Deve ser citada a fonte e é vedada sua utilização comercial.

Esse e outros recursos educacionais, produzidos pelo Sistema UNA-SUS, podem ser recuperados no **ACERVO DE RECURSOS EDUCACIONAIS EM SAÚDE – ARES**

<https://ares.unasus.gov.br/acervo/>