Pergunta:

O que é a Síndrome de Wolff-Parkinson-White?

Resposta:

Em 1930, Louis Wolff, John Parkinson e Paul Dudley White publicaram uma série de casos de pacientes com paroxismos de taquicardia cujo ECG basal mostrava um intervalo PR curto e um padrão de bloqueio de ramo.

No coração normal, o impulso elétrico atrial chega aos ventrículos após sofrer algum retardo fisiológico devido ao maior período refratário das células do nó atrioventricular (NAV) e sistema His-Purkinje, permitindo assim que a contração ventricular suceda a contração atrial, com o retardo necessário ao enchimento ventricular.

A síndrome de Wolff-Parkinson-White (WPW) acontece quando existem vias acessórias que promovem uma pré-excitação ventricular: fibras anormais, congênitas, conectam o átrio ou a junção AV ao ventrículo, fora do sistema His-Purkinje. O impulso elétrico será transmitido sem o retardo do NAV, e haverá um *by-pass* com ativação elétrica prematura do ventrículo. A pré-excitação ventricular determina três principais alterações no ECG: (figura 1)

1. Intervalo PR curto, menor do que 120 ms nos adultos ou 90 ms nas crianças;
2. QRS alargado (duração maior do que 120 ms), com um empastamento em sua porção inicial (onda delta) e porção final normal; tal padrão acontece por uma fusão entre a ativação inicial causada pela pré-excitação (com condução intraventricular lenta fibra a fibra) e a ativação final, pelo sistema especializado His-Purkinje.

3. Alterações secundárias do ST-T, geralmente opostas à polaridade da onda delta.

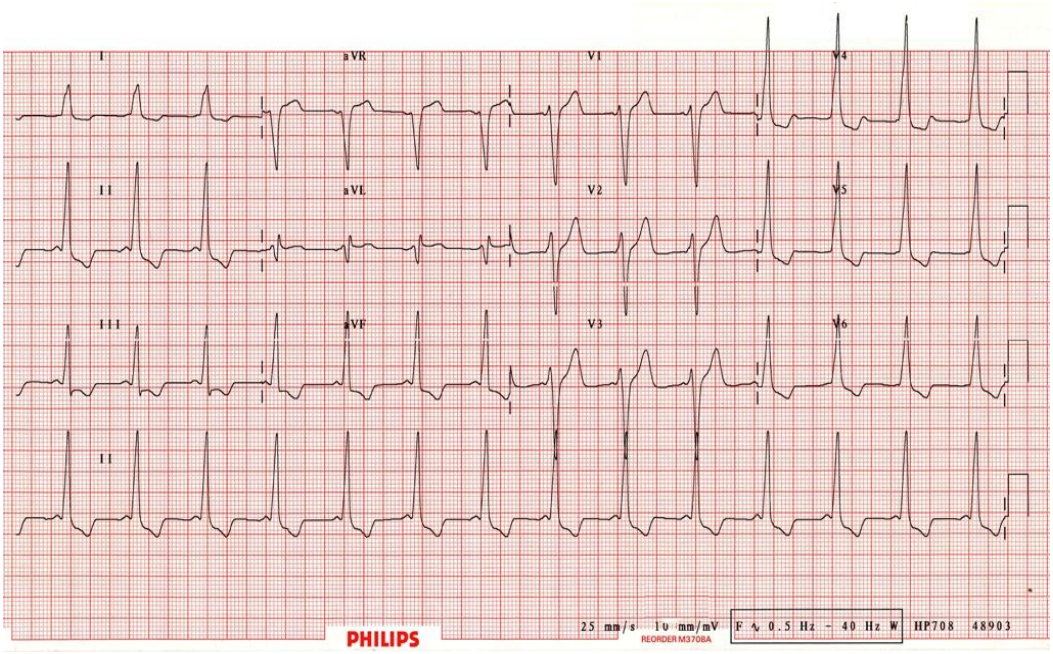

Figura 1. ECG mostrando o padrão de Wolff-Parkinson-White.

Padrão de WPW *vs.* Síndrome de WPW: é importante diferenciar o padrão eletrocardiográfico de pré-excitação que acontece em indivíduos assintomáticos do diagnóstico da síndrome de WPW: a síndrome só existe quando, além do padrão descrito, há taquiarritmias sintomáticas. O padrão de WPW é raro, e a síndrome mais rara ainda, com uma prevalência em torno de 1,5/100.

A taquiarritmia mais comum na síndrome de WPW ocorre por reentrada AV, com condução anterógrada pelo NAV/His-Purkinje e condução retrógrada pela via acessória; no ECG o QRS terá duração normal, com uma P retrógrada que se inscreve após o término do QRS, no segmento ST ou na onda T, e FC que varia entre 150 e 250 bpm.

Mais raramente a condução anterógrada pode se dar pela via anômala, resultando em taquicardias com QRS alargado.

Nos pacientes com a síndrome, 80% das taquiarritmias são por reentrada AV, 15 a 30% apresentam FA, 5% flutter, e há um percentual ainda menor de taquicardia ventricular.

Embora o prognóstico seja usualmente excelente, a morte súbita pode acontecer em cerca de 0,1% dos pacientes, e geralmente está associada a fibrilação atrial com resposta ventricular muito rápida, que se degenera em taquicardia ventricular.

Na atenção primária à saúde, o médico generalista deve suspeitar da síndrome quando crianças ou adultos jovens, sem cardiopatia estrutural, se apresentam com taquiarritmias paroxísticas com frequência cardíaca muito rápida, sobretudo se houver um intervalo PR curto e onda delta no ECG basal. (fig. 1).

Pacientes com padrão de pré-excitação ao ECG e aqueles com a síndrome de WPW devem ser referendados ao cardiologista. A indicação de Holter, teste ergométrico e, sobretudo do estudo eletrofisiológico (diagnóstico e para ablação das vias acessórias) será definida conforme as diretrizes e a avaliação cuidadosa do paciente em questão.

REFERÊNCIAS

1) Braunwald´s Heart Disease – A Textbook of Cardiovascular Medicine, 8th ed. Elsevier-Saunders, Philadelphia, 2008; 882-893.
2) Surawicz, B *et al*. AHA/ACCF/HRS Recommendations for the Standardization and Interpretation of the Electrocardiogram. Part III. JACC 2009; 53 (11): 976–81.
3) www.uptodate.com